

フォン・ヒッペル・リンドウ病  
診療の手引き  
(2024 年版)

## 研究班名簿

令和4-5年度 厚生労働科学研究費補助金 難治性疾患政策研究事業

「フォン・ヒッペル・リンドウ病における実態調査・診療体制構築とQOL向上のための総合的研究班」

## 研究代表者

辻川 明孝 京都大学大学院医学研究科 眼科学 教授

## 研究分担者

石田 晋 北海道大学大学院医学研究院 眼科学 教授  
海野 倫明 東北大学大学院医学系研究科 消化器外科学 教授  
江藤 正俊 九州大学大学院医学研究院 泌尿器科学 教授  
小杉 眞司 京都大学大学院医学研究科 ゲノム医療学講座 特任教授  
齊藤 延人 東京大学医学部附属病院 脳神経外科学 教授  
妹尾 浩 京都大学大学院医学研究科 消化器内科学 教授  
高橋 綾子 京都大学大学院医学研究科 眼科学 助教  
竹越 一博 筑波大学医学医療系 臨床検査医学/スポーツ医学 教授  
中村 英二郎 国立研究開発法人国立がん研究センター中央病院 泌尿器・後腹膜腫瘍科 医長  
中本 裕士 京都大学大学院医学研究科 画像診断学・核医学 教授  
長谷川 奉延 慶應義塾大学医学部 小児科学 教授  
武笠 晃丈 熊本大学大学院生命科学研究部 脳神経外科学講座 教授

## 研究協力者

秋山 政晴 東京慈恵会医科大学 小児科学 准教授  
荒川 芳輝 京都大学大学院医学研究科 脳神経外科 教授  
有田 美和 筑波大学附属病院 遺伝診療部 認定遺伝カウンセラー・看護師  
石田 晶玄 東北大学病院 総合外科 講師  
稲垣 兼一 岡山大学病院 内分泌センター 准教授  
井上 貴博 三重大学大学院医学系研究科 腎泌尿器外科 教授  
井町 仁美 香川大学医学部 内分泌代謝・先端医療・臨床検査医学 准教授  
宇座 徳光 京都大学大学院医学研究科 消化器内科学 准教授  
宇藤 恵 京都大学大学院医学研究科 放射線腫瘍学・画像応用治療学 助教  
梅田 雄嗣 京都大学大学院医学研究科 発達小児科学 講師  
加瀬 諭 北海道大学大学院医学研究院 眼科学 講師  
辛島 尚 高知大学医学部 泌尿器科学 准教授  
菅野 洋 あさひ病院 脳神経外科 副院長

|        |   |
|--------|---|
| 北原 紘   | 奈良県立医科大学 耳鼻咽喉・頭頸部外科学 教授                 |
| 小林 規俊  | 横浜市立大学大学院医学研究科 がん総合医科学 准教授              |
| 子安 翔   | 京都大学大学院医学研究科 画像診断学・核医学 助教               |
| 近藤 恒徳  | 東京女子医科大学附属足立医療センター 泌尿器科 教授              |
| 齋藤 竜太  | 名古屋大学大学院医学系研究科 脳神経外科学 教授                |
| 佐藤 武志  | 慶應義塾大学医学部 小児科学 助教                       |
| 篠原 信雄  | 北海道大学大学院医学研究院 腎泌尿器外科学 教授                |
| 執印 太郎  | 高知大学医学部附属病院 次世代医療創造センター 特任教授            |
| 鈴木 茂伸  | 国立研究開発法人国立がん研究センター中央病院 眼腫瘍科 科長          |
| 曾根 美雪  | 国立研究開発法人国立がん研究センター中央病院 放射線診断科 IVR センター長 |
| 田浦 大輔  | 京都大学大学院医学研究科 糖尿病・内分泌・栄養内科 講師            |
| 高柳 俊作  | 東京大学医学部附属病院 脳神経外科 講師                    |
| 立石 健祐  | 横浜市立大学大学院医学研究科 脳神経外科学 准教授               |
| 田辺 記子  | 埼玉医科大学総合医療センター ゲノム診療科 講師 認定遺伝カウンセラー     |
| 田村 賢司  | コミュニティーホスピタル甲賀病院 泌尿器科 部長                |
| 田村 寛   | 京都大学国際高等教育院データ科学イノベーション教育研究センター 教授      |
| 十名 洋介  | 京都大学大学院医学研究科 耳鼻咽喉科・頭頸部外科学 助教            |
| 鳥嶋 雅子  | 京都大学大学院医学研究科 ゲノム医療学講座 特定助教 認定遺伝カウンセラー   |
| 中島 健   | 京都大学大学院医学研究科 医療倫理学・遺伝医療学 准教授            |
| 蓮見 寿史  | 横浜市立大学大学院医学研究科 泌尿器科学 准教授                |
| 槇山 和秀  | 横浜市立大学大学院医学研究科 泌尿器科学 教授                 |
| 増井 仁彦  | 京都大学大学院医学研究科 泌尿器科学 助教                   |
| 増井 俊彦  | 京都大学大学院医学研究科 肝胆膵・移植外科学 客員研究員            |
| 溝脇 尚志  | 京都大学大学院医学研究科 放射線腫瘍学・画像応用治療学 教授          |
| 村田 英俊  | 聖マリアンナ医科大学 脳神経外科学 主任教授                  |
| 矢尾 正祐  | 横浜市立大学大学院医学研究科 泌尿器科学 客員教授               |
| 山本 哲哉  | 横浜市立大学大学院医学研究科 脳神経外科学 教授                |
| 山本 典生  | 神戸市立医療センター中央市民病院 耳鼻咽喉科 部長               |
| 與那嶺 正人 | 筑波大学医学医療系 臨床検査医学/スポーツ医学 研究員             |

## &lt;承認学会&gt;

|                |           |
|----------------|-----------|
| 日本脳神経外科学会      | 日本泌尿器科学会  |
| 日本耳鼻咽喉科頭頸部外科学会 | 日本 IVR 学会 |
| 日本眼科学会         | 日本小児内分泌学会 |
| 日本膵臓学会         | 日本人類遺伝学会  |
| 日本神経内分泌腫瘍研究会   |           |

## 序

この度、令和4年度 厚生労働科学研究費難治性疾患政策研究事業「フォン・ヒッペル・リンドウ病における実態調査・診療体制構築と QOL 向上」研究班の研究成果の一つとして『フォン・ヒッペル・リンドウ(VHL)病診療の手引き』を発刊することになりました。

VHL 病診療ガイドラインの初版は執印太郎先生が班長のもと 2011 年に刊行され、第2版が 2017 年に刊行され、今回は 7 年ぶりの大幅改訂となります。VHL 病は希少難病であるため、エビデンスとなる文献が少ないことから、今回は「診療の手引き」の形式での発刊といたしました。

今回も VHL 病に関連する各専門学会やエキスパートの先生方にご参加いただき、本疾患の診断治療と生涯に渡る経過観察を行う際に、どのタイミングで治療介入を行うべきか等、国内で最も参考になるものを作成できたと考えております。実際、この 7 年間で VHL 病の患者の予後や QOL を向上させ得る新たな治療方法が保険収載されましたが、いずれも本手引きの内容に反映されています。また、海外に目を移しますと VHL 病関連腫瘍である腎細胞癌、中枢神経系血管芽腫、膵神経内分泌腫瘍に対する特効薬である HIF-2 $\alpha$  阻害薬: belzutifan の臨床開発が進み、欧米にて 2021 年に承認されました。本邦においても近い将来に同薬剤が導入されることを切に願う次第でございます。

最後に、本診療の手引きが皆様の診療に役立つことを祈念するとともに、作成に参画しご尽力いただいた皆様に改めまして厚く御礼申し上げます。

2024 年 2 月  
中村 英二郎

フォン・ヒッペル・リンドウ病診療の手引き  
(2024 年度版)

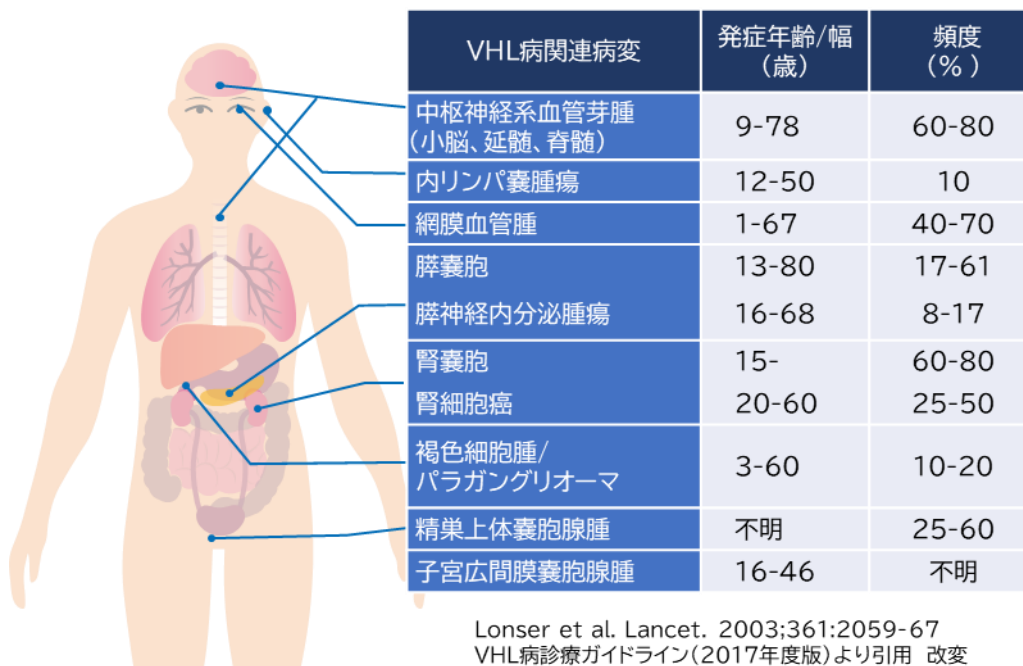
## 目次

|                               |    |
|-------------------------------|----|
| 1. VHL 病の概要と歴史.....           | 1  |
| 2. VHL 病の発症機構と VHL 蛋白の機能..... | 3  |
| 3. VHL 病の診断基準.....            | 6  |
| 4. 各論.....                    | 7  |
| I. 中枢神経系血管芽腫.....             | 7  |
| II. 内リンパ嚢腫瘍.....              | 17 |
| III. 網膜血管腫.....               | 22 |
| IV-1. 膵神経内分泌腫瘍.....           | 26 |
| IV-2. 膵嚢胞.....                | 36 |
| V. 腎細胞癌.....                  | 39 |
| VI. 褐色細胞腫.....                | 45 |
| VII. 精巣上体嚢胞腺腫.....            | 54 |
| VIII. 小児.....                 | 56 |
| IX. 遺伝.....                   | 63 |

## 1. VHL 病の概要と歴史

フォン・ヒッペル・リンドウ(von Hippel-Lindau;VHL)病は、常染色体顕性遺伝性の疾患で複数の臓器に腫瘍性病変を多発する。発症病変としては、中枢神経系(小脳、延髄、脊髄)血管芽腫、網膜血管腫、腎細胞癌・腎嚢胞、褐色細胞腫、膵神経内分泌腫瘍・膵嚢胞、精巣上体嚢胞腺腫、子宮広間膜嚢胞腺腫、内リンパ嚢腫瘍などを発症する。図1に海外における発症年齢と発症頻度を示す。発症する腫瘍はいずれも多発性で再発性、若年発症という特徴をもっている<sup>1-3</sup>。最も頻度が高いのは中枢神経系血管芽腫であり多発性、再発性で神経症状を示し、患者の QOL の著しい低下を起こす。

本疾患は、イギリスの Dr. Treacher Collins とドイツの Dr. Eugen von Hippel ら2人の眼科医により、網膜に多発血管腫を家族性に発症した症例として 1894 年に初めて報告された<sup>4,5</sup>。またスウェーデンの神経病理医である Dr. Arvid Lindau は網膜のみならず、中枢神経系にも血管腫を多発する家族性症例の病理検索所見を報告した<sup>6,7</sup>。その後、本疾患の臨床病態が Dr. Melmon、および Dr. Lamiell らによって系統化され、本疾患は先の2人の医師名を冠して von Hippel-Lindau 病と命名された<sup>8,9</sup>。遺伝学的所見として、1988 年に Dr. Seizinger らが家系の連鎖解析を用いてヒト染色体3番短腕上に原因遺伝子が存在することを突き止め<sup>10</sup>、1993 年に米国 NIH (National Institutes of Health) /NCI(National Cancer Institute)のグループが中心となり、positional cloning 法により原因遺伝子の同定に成功し、VHL 遺伝子として報告した<sup>11</sup>。



【図1】VHL 病において発症する病変、発症年齢と発症頻度

【参考文献】

1. Maher ER, Kaelin WG, Jr. von Hippel-Lindau disease. *Medicine*. 1997;76(6):381-391.
2. Lonser RR, Glenn GM, Walther M, et al. von Hippel-Lindau disease. *Lancet*. 2003;361(9374):2059-2067.
3. Maher ER, Neumann HP, Richard S. von Hippel-Lindau disease: a clinical and scientific review. *Eur J Hum Genet*. 2011;19(6):617-623.
4. Collins ET. Intra-ocular growths (two cases, brother and sister, with peculiar vascular new growth, probably retinal, affecting both eyes). *Trans Ophthalmol Soc UK*. 1894;14:141-149.
5. Von Hippel E. Ueber eine sehr seltene Erkrankung der Nethaut. *Graefe Arch. Ophthalmol* 1904;59:83-106.
6. Lindau A. Studien uiber Kleinhirncysten. Bau, Pathogeneseund. Beziehungen fur angiomatosis retinae. *Acta Pathol Microbiol Scand*. 1926;3(S1);1-128.
7. Lindau A. Zur Frage der Angiomatosis Retinae und Ihrer Hirncomplication. *Acta Ophthalmol*. 1927;4:193-226.
8. Melmon KL, Rosen SW. Lindau's disease: review of the literature and study of a large kindred. *Am J Med*. 1964; 36:595-617.
9. Lamiell JM, Salazar FG, Hsia YE. von Hippel-Lindau disease affecting 43 members of a single kindred. *Medicine*. 1989;68(1):1-29.
10. Seizinger BR, Rouleau GA, Ozelius LJ, et al. von Hippel-Lindau disease maps to the region of chromosome 3 associated with renal cell carcinoma. *Nature*. 1988; 332(6161):268-269.
11. Latif F, Tory K, Gnarr J, et al. Identification of the von Hippel-Lindau disease tumor suppressor gene. *Science*. 1993;260(5112):1317-1320.

## 2. VHL 病の発症機構と VHL 蛋白の機能

VHL 遺伝子は癌抑制遺伝子(tumor suppressor gene)に分類される。VHL 家系患者では胚細胞遺伝子変異(germline mutation)により、出生時にすでに片側の VHL 遺伝子の不活性化が起こっており(1-hit)、その後対立 allele に体細胞変異(somatic mutation)が起こることで(2-hit)、遺伝子機能が完全に消失し腫瘍を発症する。すなわち、Knudson が提唱した 2-hit 仮説の機構で2つのアレル(allele)の両方に変異が起こることでその機能が消失し細胞の腫瘍化の原因となる。

臨床的に VHL 病と診断された患者の 80~90%で VHL 遺伝子の病的バリエーションが検出可能であり、この遺伝子変異を指標にした遺伝学的検査が行われている。VHL 遺伝子は3つのエクソン領域より構成されており、ヒトゲノム上では 3p25.3 上の約 13,000 bp の領域に存在し、そこから全長約 4.5 kb の mRNA が転写される<sup>1</sup>。mRNA の蛋白翻訳開始点としてアミノ酸1番と54番の2カ所のメチオニンが存在し、それぞれ213と160アミノ酸(約30 kd と 19 kd のサイズ)の VHL 蛋白が作られる。正常 VHL 遺伝子を欠損した腎細胞癌細胞株に上記の蛋白質を強制発現させると、いずれも免疫不全マウスにおいて腫瘍形成能をほぼ消失することから、両蛋白質ともに腫瘍抑制機能を有していることが明らかとなった<sup>2,3</sup>。

その後、VHL 蛋白(pVHL)の腫瘍抑制機能の解析が行われ、E3 ubiquitin ligase 複合体として転写因子 HIF(hypoxia-inducible factor)の蛋白における分解制御を行っていることが判明した。pVHL は $\alpha$ 、 $\beta$ の2つの構造機能領域(domain)からなり、 $\beta$ -domain で Elongin C、さらに Elongin B、CUL2、RBX1 と結合し、E3 ubiquitin ligase 複合体(VHL/E3 complex)を形成する<sup>4-6</sup>。もう一方の $\beta$ -domain でユビキチンを付加する標的蛋白質と結合するが、この蛋白質の1つが翻訳後修飾(プロリン残基の水酸化)を受けた HIF  $\alpha$ である<sup>5</sup>。転写因子 HIF は HIF  $\alpha$  と HIF-1  $\beta$  の2分子のヘテロ複合体を形成し、転写因子として機能活性をもつ。HIF には主に HIF-1 と HIF-2 が存在するが、HIF  $\alpha$  は正常酸素圧状態では prolyl hydroxylase(PHD)によりプロリン残基(HIF-1  $\alpha$  では 402、564 番、HIF-2  $\alpha$  では 405、531 番のアミノ酸)が水酸化され翻訳後修飾を受ける。PHD により水酸化(翻訳後修飾)された HIF  $\alpha$  は同水酸化部位を介して VHL/E3 complex に結合した後にポリユビキチン化され、その後 26S proteasome で急速に分解される<sup>7,8</sup>(図 2-1)。一方、低酸素状態では HIF  $\alpha$  の水酸化修飾が起らず pVHL に結合しないため、ユビキチン化が抑制され分解を免れる。その結果、HIF-1  $\beta$  と結合した HIF  $\alpha$  は核内へ移行し、様々な遺伝子の転写を促進する<sup>9</sup>。

HIF により転写される遺伝子群はこれまでに 100 以上が知られており、1.血管新生、2.グルコースの取り込み・嫌氣的解糖系の促進、クエン酸回路の抑制、3.細胞接着性の低下、運動性・転移能の促進、など様々な機能に関わる<sup>9-12</sup>。一方、pVHL が不活性化した細胞では、正常酸素分圧状態においても HIF  $\alpha$  が分解されず、上記の標的遺伝子群の恒常的、非生理的な発現が継続することになる。HIF の標的遺伝子には *TGFA* などの oncogene も含まれているため細胞の腫瘍化に繋がる<sup>13,14</sup>。また、血管新生に関連する遺伝子として *VEGFA*、*PDGFB*



などが知られており、血管芽腫や腎細胞癌において顕著な腫瘍血管増生を認める原因となっている(図 2-2)。近年、HIF-1 ではなく HIF-2 が VHL 関連腫瘍の driver(発生原因)となっていることが明らかとなり、HIF-2 $\alpha$  阻害薬である belzutifan が開発された<sup>13,14</sup>。VHL 病患者を対象とした臨床試験が行われ、同関連腫瘍に対する縮小効果が示されたことにより欧米において薬事承認された<sup>15</sup>。これらの研究結果と VHL 病の治療開発の業績に対して Dr. William G. Kaelin Jr., Dr. Peter J. Ratcliffe, Dr. Gregg L. Semenza の3人の研究者に 2019 年のノーベル生理学・医学賞が授与された。

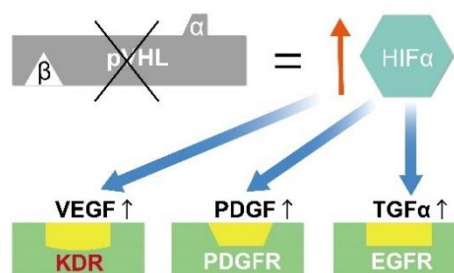
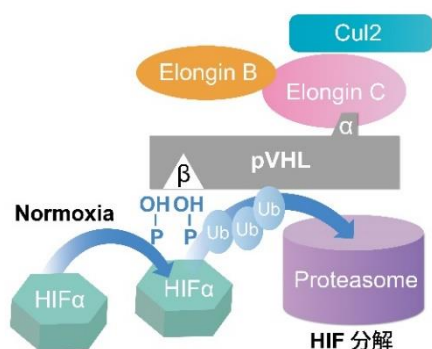


図2-1:VHL 蛋白の複合体による HIF $\alpha$  の分解

図2-2:VHL 病における腫瘍発症の機構

### \*トピックス:HIF-2 $\alpha$ 阻害薬 belzutifan

VHL 病における腎細胞癌・中枢神経系血管芽腫・隣神経内分泌腫瘍を適応疾患とした治療薬 HIF-2 $\alpha$  阻害薬が 2021 年8月アメリカ食品医薬品局(FDA)承認され、本邦でも本研究班に参加している施設を中心として治験が予定されている。VHL 関連腫瘍発症の発癌 driver となっているのは HIF-2 であるが、HIF-2 $\alpha$  と HIF-1 $\beta$  の結合を特異的に抑制する HIF-2 $\alpha$  阻害薬 belzutifan が開発された。米国と欧州において施行された 61 名の腎細胞癌を有する VHL 病患者を対象とした第2相試験では、1錠 120mg を1日1回内服し、中央値 21.8 ヶ月の追跡調査の結果、腎細胞癌 49%(30/61)、中枢神経系血管芽腫では 30%(15/50)、隣神経内分泌腫瘍では 77%(47/61)、網膜血管腫 100%(12/12)で縮小効果が示された。有害事象として貧血(90%)、倦怠感(66%)を認めた<sup>14</sup>。

これまで多くの VHL 病関連腫瘍は定期検査で増大傾向を示した場合に、待機的に手術や放射線治療などの治療介入が行なわれているが、HIF-2 $\alpha$  阻害薬が本邦においても導入された場合、VHL 関連腫瘍全般に対して薬剤による早期治療が行われる可能性が示唆される。将来的に、本研究班に参加している医療機関を中心に同薬剤の適応症例に関する指針の作成を考えている。

【参考文献】

1. Renbaum P, Duh FM, Latif F, et al. Isolation and characterization of the full-length 3' untranslated region of the human von Hippel-Lindau tumor suppressor gene. *Hum Genet.* 1996;98(6):666-671.
2. Iliopoulos O, Kibel A, Gray S, et al. Tumour suppression by the human von Hippel-Lindau gene product. *Nat Med.* 1995;1(8):822-826.
3. Schoenfeld A, Davidowitz EJ, Burk RD. A second major native von Hippel-Lindau gene product, initiated from an internal translation start site, functions as a tumor suppressor. *Proc Natl Acad Sci USA.* 1998;95(15):8817-8822.
4. Kamura T, Koepp DM, Conrad MN, et al. Rbx1, a component of the VHL tumor suppressor complex and SCF ubiquitin ligase. *Science.* 1999;284(5414):657-661.
5. Maxwell PH, Wiesener MS, Chang GW, et al. The tumour suppressor protein VHL targets hypoxia inducible factors for oxygen-dependent proteolysis. *Nature.* 1999; 399(6733): 271-275.
6. Stebbins CE, Kaelin WG Jr, Pavletich NP. Structure of the VHL-Elongin C-Elongin B complex: implications for VHL tumor suppressor function. *Science.* 1999; 284(5413):455-461.
7. Ivan M, Kondo K, Yang H, et al. HIF alpha targeted for VHL-mediated destruction by proline hydroxylation: implications for O<sub>2</sub> sensing. *Science.* 2001;292(5516): 464-468.  
Jaakkola P, Mole DR, Tian YM, et al. Targeting of HIF- alpha to the von Hippel-Lindau ubiquitylation complex by O<sub>2</sub> regulated prolyl hydroxylation. *Science.* 2001; 292(5516): 468-472.
8. Pouyssegur J, Dayan F, Mazure NM. Hypoxia signalling in cancer and approaches to enforce tumour regression. *Nature.* 2006;441(7092):437-443.
9. Kelly BD, Hackett SF, Hirota K, et al. Cell type-specific regulation of angiogenic growth factor gene expression and induction of angiogenesis in nonischemic tissue by a constitutively active form of hypoxia-inducible factor 1. *Circ Res.* 2003;93(11):1074-1081.
10. Ceradini DJ, Kulkarni AR, Callaghan MJ, et al. Progenitor cell trafficking is regulated by hypoxic gradients through HIF-1 induction of SDF-1. *Nat Med.* 2004;10(8):858-864.
11. Manalo DJ, Rowan A, Lavoie T, et al. Transcriptional regulation of vascular endothelial cell responses to hypoxia by HIF-1. *Blood.* 2005;105(2):659-669.
12. Kaelin WG Jr. The von Hippel-Lindau tumour suppressor protein:O<sub>2</sub> sensing and cancer. *Nat Rev Cancer.* 2008; 8(11):865-873.
13. Takamori H, Yamasaki T, Kitadai R, et al. Development of drugs targeting hypoxia-inducible factor against tumor cells with *VHL* mutation. *Cancer Sci.* 2023 Jan 17.
14. Jonasch E, Donskov F, Iliopoulos O, et al. Belzutifan for renal cell carcinoma in von Hippel-Lindau disease. *N. Engl. J. Med.* 2021;385(22):2036-2046.

### 3. VHL 病の診断基準

#### 【診断基準】

①～②いずれかに該当するものを、フォン・ヒッペル・リンドウ病と診断する。

#### ① VHL 病の家族歴が明らかな場合

以下(a)～(g)いずれか1病変以上を発症

- a. 中枢神経系血管芽腫
- b. 網膜血管腫
- c. 腎細胞癌
- d. 褐色細胞腫/パラガングリオーマ
- e. 膵腫瘍(膵神経内分泌腫瘍または多発膵嚢胞)
- f. 精巣上体嚢胞腺腫
- g. 内リンパ嚢腫瘍(内耳)

#### ② VHL 病の家族歴がはっきりしない場合

1～2いずれかを満たすもの

- 1.(a)～(g)のいずれか2病変以上を発症、ただし(a)中枢神経系血管芽腫または(b)網膜血管腫いずれかを必ず含む
- 2.(a)～(g)のいずれか1病変以上を発症し、かつ、VHL 遺伝子に生殖細胞系列のヘテロ接合性病的バリエントを認める

#### \*注釈

①および、②1. の場合は VHL 病の臨床診断基準<sup>1,2</sup>に合致し、VHL 病との臨床診断に至る。同症例における遺伝学的検査の必要性については「遺伝学的検査の適応の項(p.63)」を参照。VHL 遺伝子に生殖細胞系列のヘテロ接合性病的バリエントを認めるが、(a)～(g)いずれの病変も認めないものを「VHL 病未発症者」とする。

#### 【参考文献】

1. Lonser R, Glenn GM, Walther M, et al. von Hippel-Lindau disease. Lancet. 2003;361:2059-2067.
2. National Cancer Institute  
<https://www.cancer.gov/types/kidney/hp/renal-cell-carcinoma-genetics/vhl-syndrome>

## 4. 各論

### I. 中枢神経系血管芽腫:Central nervous system hemangioblastoma

#### 【要約】

#### 〈頻度・好発部位〉

- ・ VHL 病患者の 60～84%は、中枢神経系血管芽腫を有するとされる。
- ・ 中枢神経系血管芽腫の好発部位は、日本の病院におけるアンケート調査において全体の 71.2%が小脳、18.9%が脊髄、9%が脳幹、0.9%が下垂体である。

#### 〈経過観察〉

- ・ 遺伝や他臓器疾患で VHL 病が疑われる患者の中中枢神経系血管芽腫のサーベイランス検査は、11 歳以上で考慮し、脳と全脊髄の造影 MRI を行う。血管芽腫を認めない場合は 1～2年毎に1回の脳脊髄 MRI を行う。
- ・ VHL 病が疑われる手術適応のない中枢神経系血管芽腫がある場合には、半年～1年毎に1回の脳脊髄 MRI を行う。

#### 〈外科的治療〉

- ・ 症候性のものは手術摘出を行う。
- ・ 無症候性腫瘍は原則的には経過観察だが、増大傾向がある腫瘍、小脳で 2cm 以上、脊髄で 1cm 以上の腫瘍では無症候でも手術が推奨される。

#### 〈放射線治療〉

- ・ 外科手術が困難な場合、放射線治療が考慮される(定位照射または通常分割照射)。腫瘍制御率は治療後5年で8～9割ほどである。
- ・ 拡大する嚢胞成分が問題となる例には放射線治療は治療効果が乏しい。

#### 【発症年齢・頻度】

- ・ VHL 病患者の 60～84%は、中枢神経系血管芽腫を有しているとされ、VHL 病の中では一番罹患する可能性が高い腫瘍と言える<sup>1,2,3</sup>。
- ・ VHL 病患者が中枢神経系血管芽腫を有する年齢は9～78 歳と幅広いが、発症の平均年齢(29 歳程度)は、孤発性(非 VHL 病)中枢神経系血管芽腫症例の平均年齢より 10～20 歳程度若い。
- ・ VHL 病患者における中枢神経系血管芽腫の部位分布は、米国 NIH のグループの報告においては、全体の 51%が脊髄、38%が小脳、10%が脳幹、2%がテント上症例であった<sup>3</sup>。日本の病院におけるアンケート調査においては、全体の 18.9%が脊髄、71.2%が小脳、9%が脳幹、0.9%が下垂体であった<sup>4</sup>。
- ・ Lonser らの報告によると、脳脊髄血管芽腫の平均(範囲)発症年齢は、部位別

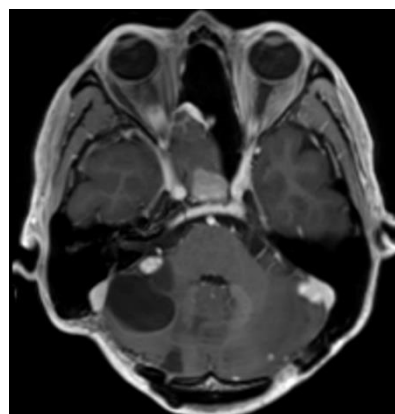
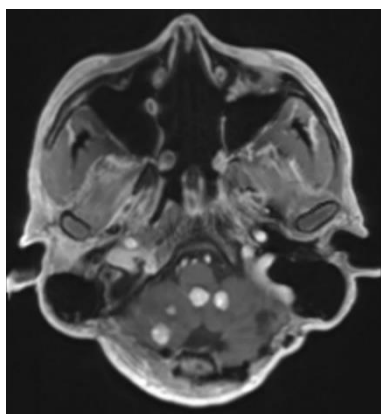
でそれぞれ、小脳 33(9~78)歳、脳幹 32(12~46)歳、脊髄 33(12~66)歳である<sup>5</sup>。

#### 【症状】

- ・ 小脳テント下の成人中枢神経系血管芽腫症例では閉塞性水頭症が原因と思われる頭蓋内圧症状(頭痛、嘔吐など)を 42%に認めている<sup>6</sup>。
- ・ 腫瘍の部位別では、頻度が多い小脳症例では頭痛(77%)、歩行困難(57%)、嘔気・嘔吐(19%)、めまい(18%)を認める<sup>5</sup>。脳幹症例では頭痛(83%)、嘔気・嘔吐(50%)、感覚異常(25%)を認める<sup>5</sup>。脊髄症例では、疼痛(31%)、運動異常(37%)、感覚異常(34%)を認める<sup>7</sup>。

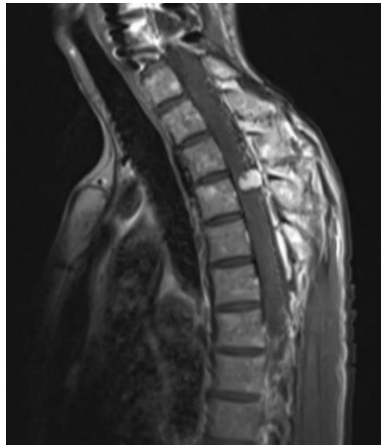
#### 【診断・検査】

- ・ 造影 MRI で診断する。典型的には、嚢胞性成分を伴う極めて強い造影効果を呈する充実性結節として確認される。MRA で内部血管が認識できたり、還流静脈の拡張や flow void を伴ったりすることもしばしばあり他疾患との鑑別に有用である。サイズが小さい場合は嚢胞成分を認めないことも多い。小さい腫瘍であっても、脳脊髄の血管撮影(DSA; Digital subtraction angiography)にて、流入動脈と流出静脈を同定できることが多いのも特徴的である。
- ・ 中枢神経系血管芽腫が先に見つかった場合には、VHL 病を疑い、他臓器のサーベイランス検査を行う(網膜血管腫、内リンパ嚢腫瘍、腎細胞癌、褐色細胞腫、多発脾嚢胞、腭神経内分泌腫瘍など、検査の詳細は他臓器のページ参照)。

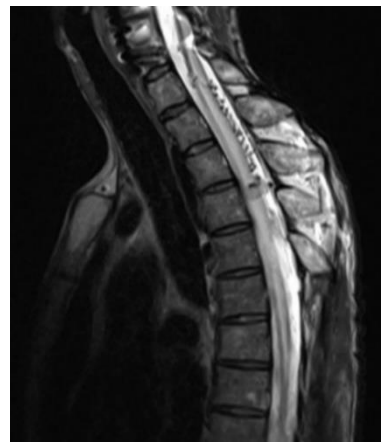


[造影 MRI T1 強調画像]

多発小脳血管芽腫。腫瘍は著明な造影効果を認め、嚢胞を伴う病変もある。



[造影 MRI T1 強調画像]



[造影 MRI T2 強調画像]

脊髄血管芽腫。腫瘍は著明な造影効果を認め、脊髄浮腫と導出静脈拡張を認める。

#### 〈鑑別診断〉

- ・ 小脳・第四脳室の血流豊富な腫瘍性病変としては髄膜腫や脈絡叢乳頭腫、髄芽腫、脳室上衣腫、星細胞腫などが鑑別に上がる。脊髄では上衣腫や神経膠腫、海綿状血管奇形などの髄内腫瘍が鑑別に上がる。
- ・ VHL 病で好発する腎細胞癌の脳・脊髄転移も鑑別に上がる。両方ともに血流が豊富で周囲に広範な浮腫を伴う事があり、腎細胞癌の既往がある場合は脳脊髄画像だけでは鑑別困難な場合も多い。腎細胞癌の既往がない場合も、全身検索を行う必要がある。
- ・ VHL 病で好発する褐色細胞腫や副神経内分泌腫瘍の脳・脊髄転移も報告されているが稀である<sup>8</sup>。

#### 【経過観察】

- ・ VHL 病と診断された症例では、11 歳以上で脳脊髄 MRI(造影前 T1 強調画像、造影後 T1 強調画像、T2 強調画像、FLAIR 像)を行い、病変がない場合は、その後、1～2年毎に1回の脳脊髄 MRI を行う<sup>1,3,9</sup>。
- ・ 手術適応のない中枢神経系血管芽腫または手術後の残存腫瘍があり、VHL 病が判明している場合には、半年～1年毎に1回の脳脊髄 MRI を行う。
- ・ 嚢胞や腫瘍周囲に浮腫を伴う場合は無症候性腫瘍でも急速に増大する可能性があるため、注意が必要である<sup>1,2,3,5,10,11</sup>。
- ・ 計画的な妊娠の前に、脳脊髄 MRI で病変の評価を行う<sup>9</sup>。

- ・過去のサーベイランスで中枢神経系血管芽腫を指摘された事がない場合、65歳を超えて症状がないならば、以後の脳脊髄 MRI は必ずしも1～2年毎に1回の頻度で施行しなくてもよい<sup>9</sup>。

#### 【治療】

##### 〈外科的治療〉

- ・症候性のものは基本的に腫瘍摘出術が推奨される。脊髄腫瘍と脳幹部腫瘍は症状が進行すると摘出を行っても症状の著明な改善が少ないことから、症状が軽度であるうちに摘出手術を考慮する。
- ・小脳の無症候性腫瘍は症候性になってから手術を行うことを原則とするが、1)直径が2cm以上、2)画像上充実性結節または嚢胞の急速に拡大をみたものは手術による摘出が推奨される<sup>3,5,10,12</sup>。
- ・脊髄腫瘍は無症候性でも、1)1cm以上、2)腫瘍の周辺に浮腫を伴うもの、または3)定期的なMRIにより腫瘍または嚢胞の増大がみられるものは摘出を行う<sup>5,10,13-15</sup>。
- ・脳幹部腫瘍は、症候性または1cm以上の無症候性のもので、なおかつ脳幹表面に位置するものは早期手術による摘出術を考慮する。脳幹深部に存在するものは手術による摘出が困難なものもあり放射線治療も考慮する<sup>5,10,16</sup>。
- ・実質性の腫瘍は全摘出を行い、嚢胞を伴う腫瘍は、壁在結節のみ摘出する。
- ・VHL 病の症例では、血管芽腫の手術を複数回受ける事が多く、かつ、手術回数が増えるたびに、神経所見が悪化していく傾向がある。長期的視野に立って、手術適応を考える必要がある<sup>4</sup>。
- ・中枢神経系血管芽腫に対して血管内治療での術前塞栓術により術中出血量の減少が報告されている。しかし、A-V シヤントの強い症例では先に静脈が詰まり塞栓術後の出血で予後不良となる症例も報告されており、適応は慎重な判断を要する<sup>17,18</sup>。流入動脈が明瞭で血行を遮断することが危険でなく、かつ摘出術中初期の段階で流入動脈を切断することが技術的に困難と判断される場合に、術前塞栓術の適応を考える。流入動脈のみを塞栓することも考慮する。

##### 〈放射線治療〉

- ・放射線治療は、症候性となったものあるいは増大傾向を続ける腫瘍に対して、手術摘出リスクが高く適応でないと判断される場合に第2の選択肢として用いられる。
- ・定位放射線治療の5年間の腫瘍制御率は82～95%と報告されている<sup>19-22</sup>。

【参考情報】

2020 年に報告されたメタアナリシスでは、定位放射線治療の腫瘍制御率は治療後5年で91.9%であった<sup>22</sup>。長期制御率としては、10年で61%、15年で51%との報告がある<sup>19</sup>。VHL 病症例の方が、非 VHL 病症例よりも治療成績が良好な傾向であった<sup>21</sup>。これは、腫瘍体積が小さい腫瘍に照射していたことによると考えられる。

- ・ 通常分割照射でも同様な成績が報告されており、病変サイズが大きい、近接して多発など定位照射が適切でないとは判断される場合は、通常分割照射による領域照射も考慮される<sup>23</sup>。
- ・ 脊髄血管芽腫の治療成績は頭蓋内病変とほぼ同様の成績が報告されている。
- ・ 拡大する嚢胞成分が問題となる例には放射線治療は治療効果が乏しいとされる。
- ・ VHL 特有の問題として、定位放射線治療をした腫瘍に近接した部位に新たに腫瘍が増大した場合に、追加の照射で放射線照射野の重複による耐容線量超過の可能性があり、注意が必要である。

〈薬物治療〉

- ・ 現状では、本邦において薬事承認されている有効な薬物治療はない。

【参考情報】

HIF-2 $\alpha$  阻害薬である belzutifan の臨床試験では、中枢神経系血管芽腫での奏効率は30%であった。(p.4トピックス参照)<sup>24</sup>。一方で VEGF や PDGF 受容体阻害薬である sunitinib や pazopanib の VHL 病血管芽腫症例に対する臨床試験が行われたが、腫瘍縮小効果を認めなかった<sup>25,26</sup>。

〈妊娠／小児／高齢者〉

- ・ 妊娠中は、同時期の非妊娠期と比較して有意に中枢神経系血管芽腫の増大率が高いわけではない(妊娠期29.8% vs 非妊娠期41.4%、 $p=0.9$ )<sup>27,28</sup>。また、中枢神経系血管芽腫をもった妊婦の妊娠、出産のうち79.2%は、母子ともに大きな問題なく終了している<sup>29</sup>。しかし、妊娠中、VP(脳室腹腔)シャント術(16.7%)や摘出術(16.7%)を行う事があるので、十分なフォローが必要である<sup>29</sup>。
- ・ 16歳以下の小児中枢神経系血管芽腫症例では、成人例と比較してVHL病である割合が高く(64%)、頭蓋内圧亢進症状で発症する事が多い(後頭蓋窩例のうち65%)。摘出術の成績は成人と同等である(症状改善:76%、症状悪化:8%)<sup>30</sup>。
- ・ 65歳以上の高齢者中枢神経系血管芽腫症例では、成人例と比較してVHL病である割合



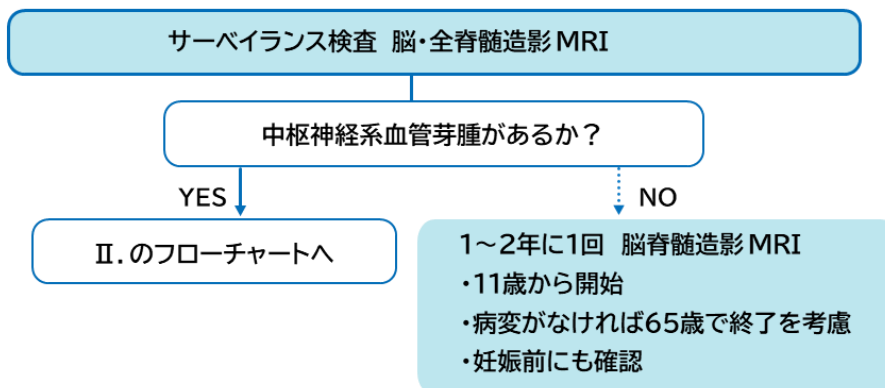
が低く(6.1%)、小脳に腫瘍を認める事が多い(72.7%)。摘出術の成績は成人と同等である(症状改善:67%、症状悪化:12%)<sup>31</sup>。

【予後】

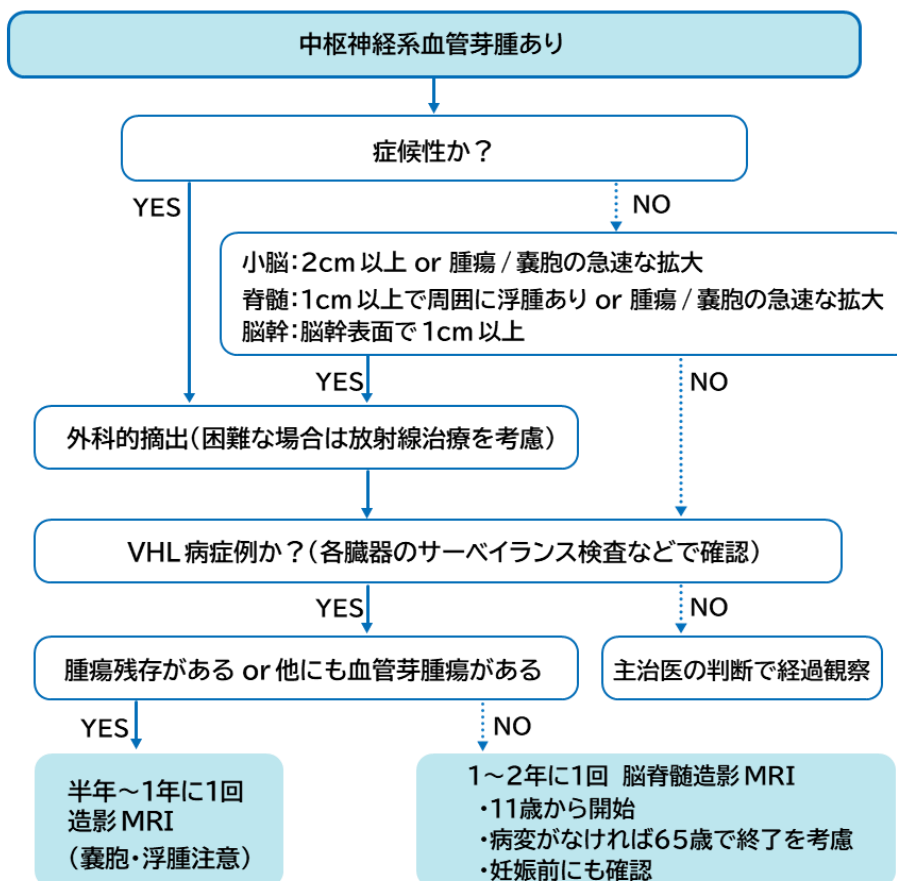
- ・ 2019 年の中国からの報告(336 症例)では、VHL 病患者の死亡年齢の中央値は 66 歳であり、死因の 2/3 は中枢神経系血管芽腫由来のものであった。中枢神経系血管芽腫を有している VHL 病症例は、有していない症例よりも有意に死亡年齢が早期であった(Hazard Ratio 2.583)<sup>32</sup>。

【フローチャート】

I. 他臓器疾患や遺伝性で VHL 病が指摘され中枢神経系血管芽腫を疑う場合



II. 中枢神経系血管芽腫が最初に指摘された場合



【参考文献】

1. Maher ER, Yates JR, Harries R, et al. Clinical features and natural history of von Hippel-Lindau disease. *Q J Med.* 1990; 77:1151-1163.
2. Lonser RR, Glenn GM, Walther M, et al. von Hippel-Lindau disease. *Lancet.* 2003; 361:2059-2067.
3. Wanebo JE, Lonser RR, Glenn GM, et al. The natural history of hemangioblastomas of the central nervous system in patients with von Hippel-Lindau disease. *J Neurosurg.* 2003; 98:82-94.
4. Kanno H, Kuratsu J, Nishikawa R, et al. Clinical features of patients bearing central nervous system hemangioblastoma in von Hippel-Lindau disease. *Act Neurochir.* 2013;155: 1-7.
5. Lonser RR, Butman JB, Huntoon K, et al. Prospective natural history study of central nervous system hemangioblastomas in von Hippel-Lindau disease. *J Neurosurg.* 2014; 120:1055-1062.
6. Kuharic M, Jankovic D, Splavski B, et al. Hemangioblastomas of the posterior cranial fossa in adults: demographics, clinical, morphologic pathologic, surgical features, and outcomes. A systematic review. *World Neurosurg.* 2018 Feb;110:e1049-e1062.
7. Jankovic D, Hanissian A, Rotim K, et al. Novel clinical insights into spinal hemangioblastoma in adults: A systematic review. *World Neurosurg.* 2022 Feb;158:1-10.
8. Vortmeyer AO, Falke EA, Gläsker S, et al. Nervous system involvement in von Hippel-Lindau disease: pathology and mechanisms. *Acta Neuropathol.* 2013 Mar;125(3):333-350.
9. Huntoon K, Shepard MJ, Lukas RV, et al. Hemangioblastoma diagnosis and surveillance in von Hippel-Lindau disease: a consensus statement. *J Neurosurg.* 2021 Oct;136(6):1511-1516.
10. Ammerman JM, Lonser RR, Dambrosia J, et al. Long-term natural history of hemangioblastomas in patients with von Hippel-Lindau disease: implications for treatment. *J Neurosurg.* 2006;105(2):248-255.
11. Takami H, Graffeo CS, Perry A, et al. Presentation, imaging, patterns of care, growth, and outcome in sporadic and von Hippel-Lindau-associated central nervous system hemangioblastomas. *J Neurooncol.* 2022 Sep;159(2):221-231.
12. Jagannathan J, Lonser RR, Smith R, et al. Surgical management of cerebellar hemangioblastomas in patients with von Hippel-Lindau disease. *J Neurosurg.* 2008;108(2):210-222.
13. Lonser RR, Weil RJ, Wanebo JE, et al. Surgical management of spinal cord

- hemangioblastomas in patients with von Hippel-Lindau disease. *J Neurosurg*. 2003;98(1):106-116.
14. Kanno H, Yamamoto I, Nishikawa R, et al. Spinal cord hemangioblastomas in von Hippel-Lindau disease. *Spinal Cord*. 2009;47(6):447-452.
  15. Van Velthoven V, Reinacher PC, Klisch J, et al. Treatment of intramedullary hemangioblastomas, with special attention to von Hippel-Lindau disease. *Neurosurgery*. 2003;53(6):1306-1314.
  16. Weil RJ, Lonser RR, DeVroom HL, et al. Surgical management of brainstem hemangioblastomas in patients with von Hippel-Lindau disease. *J Neurosurg*. 2003;98(1):95-105.
  17. Sakamoto N, Ishikawa E, Nakai Y, et al. Preoperative endovascular embolization for hemangioblastoma in the posterior fossa. *Neurol. Med. Chir. (Tokyo)*. 2012;52:878-884.
  18. Montano N, Doglietto F, Pedicelli A, et al. Embolization of hemangioblastomas. *J Neurosurg*. 2008;108(5):1063-1064.
  19. Moss JM, Choi CY, Adler JR Jr, et al. Stereotactic radiosurgical treatment of cranial and spinal hemangioblastomas. *Neurosurgery*. 2009;65(1):79-85;discussion 85.
  20. Asthagiri AR, Mehta GU, Zach L, et al. Prospective evaluation of radiosurgery for hemangioblastoma in von Hippel-Lindau disease. *Neuro-Oncol*. 2010; 12(1): 80-86.
  21. Kano H, Shuto T, Iwai Y, et al. Stereotactic radiosurgery for intracranial hemangioblastomas: a retrospective international outcome study. *J Neurosurg*. 2015;122(6): 1469-1478.
  22. Qiu J, Cai D, Yang F, et al. Stereotactic radiosurgery for central nervous system hemangioblastoma in von Hippel-Lindau disease: A systematic review and meta-analysis. *Clin Neurol Neurosurg*. 2020 Aug;195:105912.
  23. Koh ES, Nichol A, Millar BA, et al. Role of fractionated external beam radiotherapy in hemangioblastoma of the central nervous system. *Int J Radiat Oncol Biol Phys*. 2007 Dec 1;69(5):1521-1526.
  24. Jonasch E, Donskov F, Iliopoulos O, et al. Belzutifan for renal cell carcinoma in von Hippel-Lindau disease. *N Engl J Med*. 2021 Nov;385(22):2036-2046.
  25. Jonasch E, McCutcheon IE, Waguespack SG, et al. Pilot trial of sunitinib therapy in patients with von Hippel-Lindau disease. *Ann Oncol*. 2011 Dec;22(12):2661-2666.
  26. Jonasch E, McCutcheon IE, Gombos DS, et al. Pazopanib in patients with von Hippel-Lindau disease: a single-arm, single-centre, phase 2 trial. *Lancet Oncol*. 2018 Oct;19(10):

1351-1359.

27. Ye DY, Bakhtian KD, Asthagiri AR, et al. Effect of pregnancy on hemangioblastoma development and progression in von Hippel-Lindau disease. *J Neurosurg.* 2012 Nov;117(5):818-824.
28. Binderup ML, Budtz-Jørgensen E, Bisgaard ML. New von Hippel-Lindau manifestations develop at the same or decreased rates in pregnancy. *Neurology.* 2015 Oct 27;85(17):1500-1503.
29. Ma XJ, Zhang GB, Guo TX, et al. Management and outcomes of pregnant patients with central nervous system hemangioblastoma. *J Clin Neurosci.* 2018 Nov;57:126-130.
30. Cheng J, Liu W, Hui X, et al. Pediatric central nervous system hemangioblastomas: different from adult forms? A retrospective series of 25 cases. *Acta Neurochir (Wien).* 2017 Sep;159(9):1603-1611.
31. Wang Q, Cheng J, Zhang S, et al. Central nervous system hemangioblastomas in the elderly (over 65 years): Clinical characteristics and outcome analysis. *Clin Neurol Neurosurg.* 2020 Feb;189:105622.
32. Zhou B, Wang J, Liu S, et al. Hemangioblastoma instead of renal cell carcinoma plays a major role in the unfavorable overall survival of von Hippel-Lindau disease patients. *Front Oncol.* 2019 Oct;9:1037.

## II. 内リンパ嚢腫瘍:Endolymphatic sac tumor

### 【要約】

- ・ VHL 病患者に内リンパ嚢腫瘍が指摘される割合は 11～16%である。
- ・ 内リンパ嚢腫瘍のほとんどは難聴を発症する。難聴は感音難聴で、急性発症、増悪改善の繰り返し、慢性的な進行などさまざまな発症様式を呈する。めまいを伴うことも多く、メニエール病様の症状を呈することもある。
- ・ MRI で内リンパ嚢～前庭水管の部位に不均一に造影される腫瘍性病変を認める。
- ・ CT では内リンパ嚢～前庭水管の部位およびその周囲に骨破壊像を伴う腫瘍性病変を認める。
- ・ 手術による完全摘出が原則で、初期であれば摘出による聴力の温存も期待される。

### 【発症年齢・頻度】

VHL 病患者のうち、内リンパ嚢腫瘍を画像上指摘されるものの割合は、NIH の VHL クリニックからの報告(母数 100 人以上)では 11～16%<sup>1,2</sup>、デンマークの VHL 病家系の 90%をカバーした母数 40 名の研究では 12.5%<sup>3</sup>であるのに対して、ヨーロッパ・日本・アルゼンチンの VHL センターに登録された VHL 病患者 1,789 人の画像検査では 3.6%(65 人)であった<sup>4</sup>。

ヨーロッパ各国の耳鼻咽喉科で発見された内リンパ嚢腫瘍は 93 例であり、そのうち 52 例は VHL 病患者であった。VHL 病の診断を受けていない内リンパ嚢腫瘍症例 41 名のうち VHL 遺伝子病的バリエーションが見つかったものが 16 名で、93 例の内リンパ嚢腫瘍のうち、68 例(73%)が VHL 病であった<sup>4</sup>。この 68 例のうち、内リンパ嚢腫瘍が VHL 病の初発症状である症例が 22 例(32%)存在した。文献上報告されている内リンパ嚢腫瘍のうち、VHL 病患者が占める割合は 30～38%と報告されている<sup>5,6</sup>。

男女比は、孤発性内リンパ嚢腫瘍では 1:1 であるが、VHL 病に発症する内リンパ嚢腫瘍は 1:1.5～2と女性の方が多<sup>7-9</sup>。VHL 病に発症する内リンパ嚢腫瘍の両側発生は 14～30%に認められ<sup>1,2,4,5,9,10</sup>、ほとんど認められない孤発性内リンパ嚢腫瘍とは異なる。

VHL 病患者の内リンパ嚢腫瘍が診断あるいは治療される年齢の平均は、27.3～38.2 歳(最年少 6 歳)で<sup>4,5,11-13</sup>、孤発性内リンパ嚢腫瘍よりも若年齢である。

### 【症状】

内リンパ嚢腫瘍の症状は多い順に、難聴(90%以上)、耳鳴(80%以上)、平衡障害(めまい)(50～72%)、耳閉感で<sup>1-3,10,11</sup>、進展例では顔面神経麻痺も生じる<sup>2,5,6,10-12</sup>。難聴の発症様式は、突発性難聴のように急性に生じるものや、数か月から半年かけて進行するもの、年余に

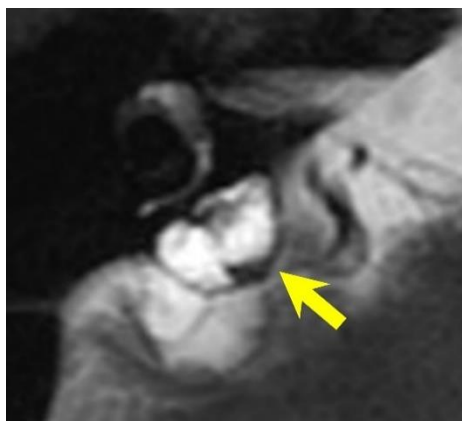
わたり進行するもの、など様々である<sup>1,11</sup>。難聴とめまいの発症を繰り返すメニエール病様の症状の報告もある<sup>1</sup>。難聴や平衡機能障害などの内耳障害を引き起こす原因としては、腫瘍による内耳骨包への浸潤<sup>12</sup>、腫瘍からの内耳内出血<sup>11,12,14</sup>、内リンパ水腫<sup>12,14-16</sup>などが認められる。内リンパ水腫はメニエール病の本態である。内耳出血や内リンパ水腫は腫瘍の大きさと関係なく生じるため、腫瘍の大きさと難聴や平衡機能障害の程度は相関しないとされている<sup>12</sup>。

#### 【診断・検査】

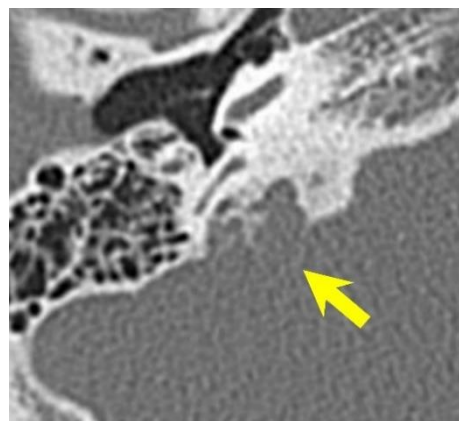
診断は難聴やめまいをはじめとする平衡機能障害の症状を記載する機能検査<sup>2,3,12</sup>と画像<sup>17-19</sup>により行う。純音聴力検査で感音難聴を、平衡機能検査では半規管麻痺を認める。十分な容積のあるものは、CT で前庭水管や内リンパ嚢の部位(S状静脈洞と内耳道との間の錐体骨から後頭蓋窩内)を首座として膨隆性の骨のリモデリングを伴う骨破壊性腫瘍として認められる。多嚢胞性病変であることが多く内部に骨組織の残存を認めることが特徴である。骨破壊は内リンパ嚢と隣接する後半規管、後頭蓋窩、内耳道、中頭蓋窩、蝸牛、内頸動脈管などにおよびうる。また MRI では T1 強調画像、T2 強調画像のどちらでも高信号、低信号、等信号が混在する多嚢胞性腫瘍として認められ、時に膨隆性に発育して後頭蓋窩の腫瘍のように見えることもある。内部は T1 強調造影画像では不均一に造影される。本疾患では、MRI の T1 強調画像の高信号を 29%の症例<sup>12</sup>で内耳内に認め<sup>11,12,14</sup>、この所見は内耳内出血を表すとされる。VHL 病で感音難聴やめまいなどを認める場合は、早期発見・治療が聴力の温存に重要であるため、スライスの薄い画像で 5mm 以下の腫瘍や内耳内の T1 強調画像高信号の有無を確認することが必要である。また、難聴を生じない内リンパ嚢腫瘍もあるので、難聴、めまいがない場合でも画像検索を行うことが望ましい<sup>11</sup>。以上のことも踏まえ、10 歳からスクリーニングとして難聴やめまいに関する問診を毎年、聴力検査を隔年で行い、スライスの薄い MRI によるスクリーニングを 15 歳から 20 歳の間あるいはスクリーニングで難聴やめまいが指摘されてから行うことが推奨されている<sup>20</sup>。

内リンパ嚢腫瘍の発生部位である側頭骨に生じる鑑別すべき腫瘍性病変として、髄膜腫、グロームス腫瘍(傍神経節腫瘍)、神経鞘腫、コレステリン肉芽腫、中耳真珠腫などがある<sup>18</sup>。発生部位の中心、進展方向、MRI の信号、造影の所見、拡散強調画像などで鑑別しうる。髄膜腫や神経鞘腫は MRI の T1 強調造影画像で一様に造影され、コレステリン肉芽腫と中耳真珠腫は病変周囲のみが造影される。真珠腫は拡散強調画像での高信号が特徴である。髄膜腫は内リンパ嚢腫瘍と同様の部位に生じうるが、CT では骨を圧排している点で骨に浸潤性に広がる内リンパ嚢腫瘍とは異なる。グロームス腫瘍(傍神経節腫瘍)は内リンパ嚢腫瘍と同様不均一に造影され、大きい場合は内リンパ嚢腫瘍と発生部位での鑑別が困難であるが、2cm 以上の場合、T1 強調画像で flow void を示す salt and pepper 像を認めるとされる。内リンパ嚢腫瘍はあらゆる方向に進展しうるが、髄膜腫は硬膜沿いに、神経鞘腫は神経に沿って進展する。腫瘍が大きい場合や内リンパ嚢腫瘍と同様側頭骨で稀な疾患(転移性腫瘍、リンパ腫、サルコイドーシス、横紋筋肉腫、ランゲルハンス細胞組織球症、放射線後骨壊死、形質細胞腫、脈絡叢

乳頭腫)の場合は鑑別が困難となる。特に VHL 病患者においては淡明細胞型腎細胞癌の既往があることも多く、転移性骨腫瘍は膨隆性で造影効果や嚢胞形成を伴うことが珍しくないため、鑑別が困難である。CT では、くも膜顆粒も初期の内リンパ嚢腫瘍と同様の画像所見となりうる。



【T2 強調画像軸位断】



【側頭骨 CT 軸位断】

内リンパ嚢腫瘍。後半規管の背側に位置し、骨壁を膨隆性に菲薄化させ後頭蓋窩に突出する多嚢胞状の腫瘤を認める(→)。

#### 【治療】

手術による摘出が第一選択で、早期の症例では聴力温存も可能である<sup>2</sup>。摘出にあたっては 2mm 程度のマージンをつけて、硬膜も合併切除する全摘出をすることが原則である<sup>6,9,11,14</sup>。しかし、内頸動脈や内耳道内顔面神経に浸潤している場合は亜全摘を選択せざるを得ず、その場合は術後照射を行ったり、顔面神経機能が廃絶してから再手術を考慮したりする。手術のアプローチは、聴力や腫瘍の進展範囲によって異なる。腫瘍の進展範囲が狭い場合は、乳突削開を行い、後頭蓋硬膜を露出し腫瘍を摘出する presigmoid あるいは retrolabyrinthine アプローチを行うが、広範囲の場合は経迷路法や経蝸牛法、側頭下窩アプローチ、経中頭蓋窩法なども併用する<sup>6,11</sup>。腫瘍が大きく大量出血が予想される場合は術前に栄養動脈の塞栓も行われる(9%)<sup>6,10</sup>。

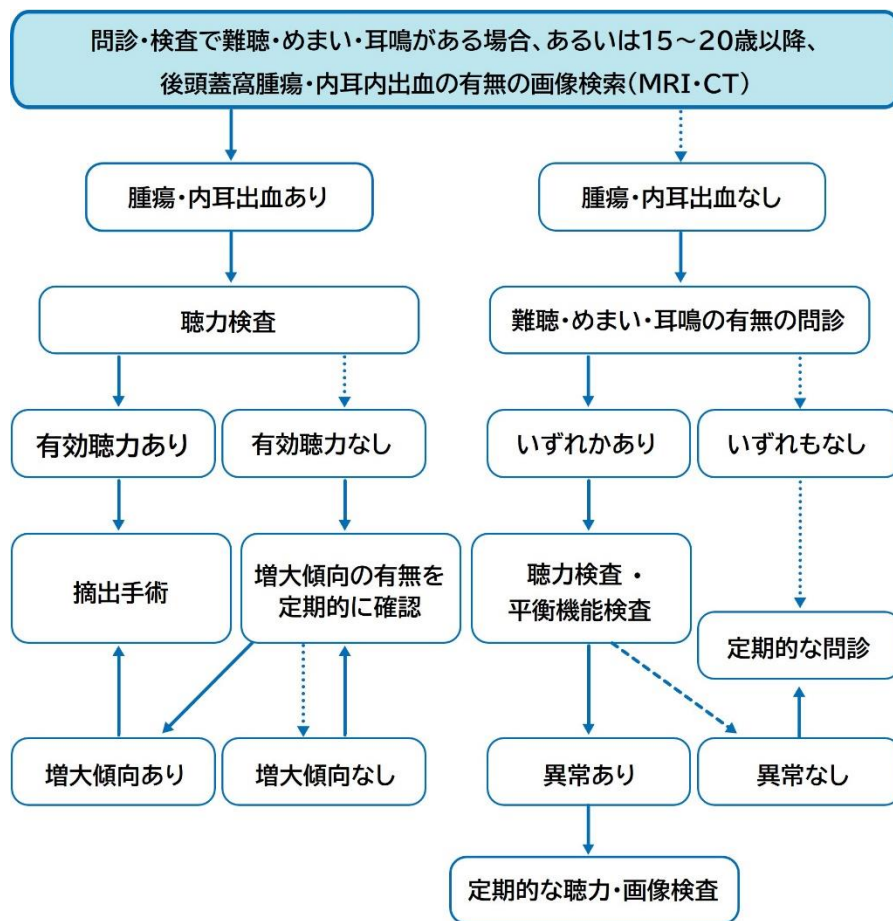
初回治療で放射線を用いた治療が行われることは少なく、推奨もされていない<sup>20</sup>が、手術で亜全摘術に終わった場合は追加で放射線治療も行われる<sup>11,20</sup>。

#### 【予後】

孤発例も含めた内リンパ嚢腫瘍の摘出手術後の再発率は 23.1~29.3%とされる<sup>6</sup>が、亜全摘での再発率は全摘出の 11 倍に達する<sup>13</sup>。内リンパ嚢腫瘍に対する放射線照射のシステムティックレビュー(85.7%が術後照射)では、腫瘍制御率は外照射で 47.4%、定位放射線治療では 77.8%である<sup>20</sup>。



【フローチャート】



【参考文献】

1. Choo D, Shotland L, Mastroianni M, et al. Endolymphatic sac tumors in von Hippel-Lindau disease. J Neurosurg. 2004 Mar;100(3):480-487.
2. Manski TJ, Heffner DK, Glenn GM, et al. Endolymphatic sac tumors. A source of morbid hearing loss in von Hippel-Lindau disease. Jama. 1997 May;277(18):1461-1466.
3. Poulsen ML, Gimsing S, Kosteljanetz M, et al. von Hippel-Lindau disease: surveillance strategy for endolymphatic sac tumors. Genet Med. 2011 Dec;13(12):1032-1041.
4. Bausch B, Wellner U, Peyre M, et al. Characterization of endolymphatic sac tumors and von Hippel-Lindau disease in the international endolymphatic sac tumor registry. Head & neck. 2016 Apr;38(S1):E673-E679.
5. Bambakidis NC, Megerian CA, Ratcheson RA. Differential grading of endolymphatic sac tumor extension by virtue of von Hippel-Lindau disease status. Otol Neurotol. 2004 Sep;25(5):773-781.
6. Sykoptretites V, Piras G, Giannuzzi A, et al. The endolymphatic sac tumor: challenges in the eradication of a localized disease. Eur. Arch. Oto-Rhino-L. 2021 Jul;278(7):2297-2

- 304.
7. Batsakis JG, el-Naggar AK. Papillary neoplasms (Heffner's tumors) of the endolymphatic sac. *Ann. Otol. Rhinol. Laryngol.* 1993 Aug;102(8 Pt 1):648-651.
  8. Hussein ST, Piccirillo E, Taibah A, et al. The Gruppo Otologico experience of endolymphatic sac tumor. *Auris Nasus Larynx.* 2013 feb;40(1):25-31.
  9. Megerian CA, Haynes DS, Poe DS, et al. Hearing preservation surgery for small endolymphatic sac tumors in patients with von Hippel-Lindau syndrome. *Otol. Neurotol.* 2002 May;23(3):378-387.
  10. Nevoux J, Nowak C, Vellin JF, et al. Management of endolymphatic sac tumors: sporadic cases and von Hippel-Lindau disease. *Otol. Neurotol.* 2014 Jun;35(5):899-904.
  11. Kim HJ, Hagan M, Butman JA, et al. Surgical resection of endolymphatic sac tumors in von Hippel-Lindau disease: findings, results, and indications. *Laryngoscope.* 2013 Feb;123(2):477-483.
  12. Butman JA, Kim HJ, Baggenstos M, et al. Mechanisms of morbid hearing loss associated with tumors of the endolymphatic sac in von Hippel-Lindau disease. *Jama.* 2007 Jul;298(1):41-48.
  13. Carlson ML, Thom JJ, Driscoll CL, et al. Management of primary and recurrent endolymphatic sac tumors. *Otol. Neurotol.* 2013 Jul;34(5):939-943.
  14. Kim HJ, Butman JA, Brewer C, et al. Tumors of the endolymphatic sac in patients with von Hippel-Lindau disease: implications for their natural history, diagnosis, and treatment. *J Neurosurg.* 2005 Mar;102(3):503-512.
  15. Lonser RR, Kim HJ, Butman JA, et al. Tumors of the endolymphatic sac in von Hippel-Lindau disease. *N. Engl. J. Med.* 2004 Jun;350(24):2481-2486.
  16. Megerian CA, McKenna MJ, Nuss RC, et al. Endolymphatic sac tumors: histopathologic confirmation, clinical characterization, and implication in von Hippel-Lindau disease. *Laryngoscope.* 1995 Aug;105(8 Pt 1):801-808.
  17. Ho VT, Rao VM, Doan HT, et al. Low-grade adenocarcinoma of probable endolymphatic sac origin: CT and MR appearance. *AJNR. AJNR Am J Neuroradiol.* 1996 Jan;17(1):168-170.
  18. Patel NP, Wiggins RH, 3rd, Shelton C. The radiologic diagnosis of endolymphatic sac tumors. *Laryngoscope.* 2006 Jan;116(1):40-46.
  19. Geng Y, Gu X, Lin M, et al. Endolymphatic sac tumour: exploring the role of CT and MRI features in the diagnosis of 22 cases. *Clin Radiol.* 2022 Aug;77(8):e592-e598.
  20. Wick CC, Eivaz NA, Yeager LH, et al. Case Series and Systematic Review of Radiation Outcomes for Endolymphatic Sac Tumors. *Otol Neurotol.* 2018 Jun;39(5):550-557.

### III. 網膜血管腫:Retinal(capillary)hemangioblastoma\*

#### 【要約】

- ・ 0歳からサーベイランスを開始する。
- ・ 眼底検査による診断を行うが、広角眼底撮影、蛍光眼底造影検査、網膜光干渉断層検査などの補助検査も重要である。
- ・ 治療の基本はレーザー網膜光凝固であり、早期発見・早期治療が視機能温存に有効である。
- ・ 傍視神経乳頭型は治療が困難で、視機能予後不良な場合が多い。

#### 【発症年齢・頻度】

VHL 病患者における網膜血管腫の発症頻度は 40～70%である<sup>1,2</sup>。平均発症年齢は 25歳とされる。10～40歳代で好発し、10歳未満での発症は5%、60歳以降の発症は極めてまれである<sup>3</sup>。

#### 【症状】

網膜血管腫が網膜周辺部にとどまる初期の場合は無症状のことが多い。黄斑部に滲出性変化、網膜剥離が及ぶと視力低下、霧視、歪視、視野欠損などの症状が出現する。

#### 【診断・検査・臨床像】

VHL 病と診断された親をもつ児は0歳から眼底検査を行い、サーベイランスを開始する。眼底病変を認めない場合は、少なくとも1年毎に経過観察を継続する。両眼散瞳下にて細隙灯顕微鏡・倒像鏡による眼底検査を行い、広角眼底撮影装置による眼底写真撮影を併用すると有効である。蛍光眼底造影検査は、検出感度が高い。網膜光干渉断層検査、網膜光干渉断層血管造影検査<sup>2</sup>を行う。

網膜血管腫は網膜周辺部に好発するが(網膜周辺部型)、約 15%は視神経乳頭近傍に生じる(傍視神経乳頭型)<sup>3,4</sup>。網膜血管腫は、橙赤色の比較的境界明瞭な円形隆起性病変である。進行例では、拡張・蛇行する流入動脈・流出静脈をもち、硬性白斑や滲出性・牽引性網膜剥離などの滲出性変化を伴う。両眼性は約半数である<sup>2,4,5</sup>。

#### 【鑑別診断】

網膜血管増殖性腫瘍(vasoproliferative tumor)、Coats 病

## 【治療】

網膜血管腫は血管腫の位置、大きさ、滲出性変化の合併に応じて治療法を検討する。

### a. 網膜周辺部型

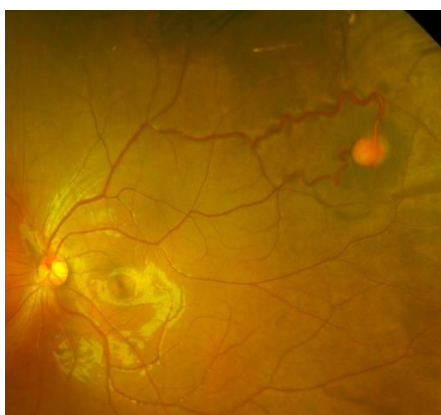
網膜血管腫に対してレーザー網膜光凝固術を行う。1乳頭径大であれば根治可能である<sup>5</sup>が、それ以上の大きさでは複数回の治療が必要となる。滲出性変化を伴わなくても1乳頭径未満の段階でレーザー網膜光凝固術を実施しておく方がよい。周辺部であり大きな血管腫の場合は、冷凍凝固術を検討する。牽引性網膜剥離をきたした症例では硝子体手術が必要な場合がある。

### b. 傍視神経乳頭型

視神経乳頭型は黄斑浮腫、硬性白斑、滲出性網膜剥離などを引き起こした場合、視機能低下に直結する。しかしレーザー網膜光凝固術は視神経や黄斑部網膜に障害をきたすため、実施するかは慎重な判断が必要であり、治療法は確立されていない。血管腫が大きくなりすぎた後や、黄斑部に非可逆性の変化をきたした後では、治療効果や視機能回復が見込めない可能性があり、介入のタイミングは経過をみながら判断する。抗血管内皮増殖因子(VEGF)薬硝子体注射、光線力学療法<sup>7-9</sup>、放射線治療・陽子線治療<sup>10</sup>の有効性の報告がある。

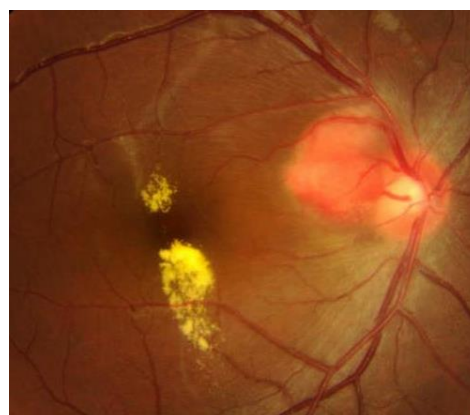## 【予後】

網膜血管腫は、網膜周辺部型の場合は、早期発見にて1乳頭径以下の段階で根治すれば、視機能は良好に温存可能である。発見や治療介入が遅れ、滲出性変化が進行し、網膜剥離をきたすと視機能予後は不良となる。傍乳頭型網膜血管腫は、難治性であり視機能予後不良な場合が多い。



〔網膜血管腫(網膜周辺部型)〕

流出入血管の拡張蛇行を伴う境界明瞭な隆起性病変として認める。



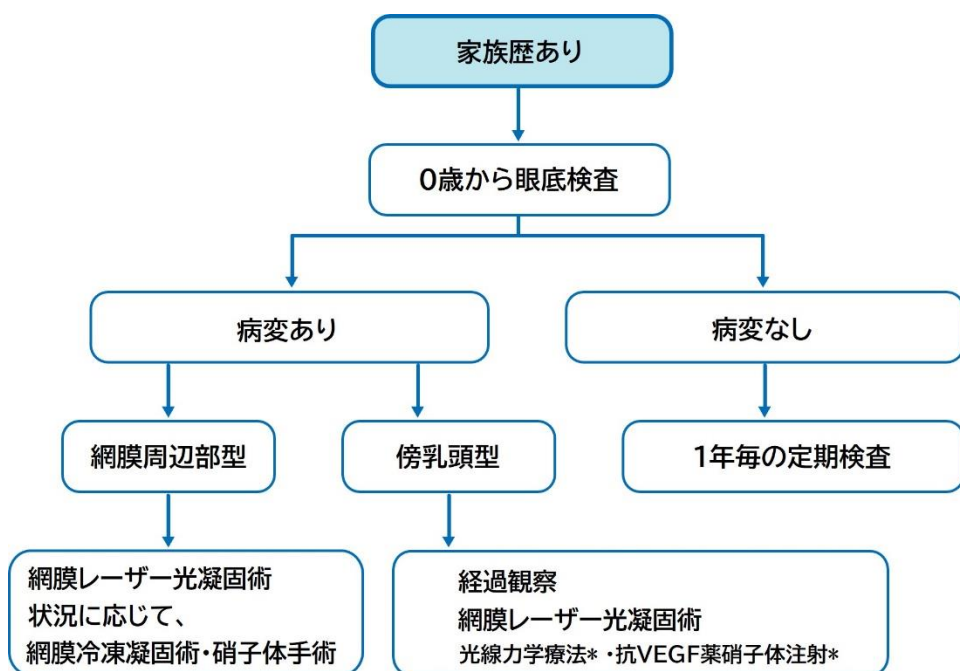
〔網膜血管腫(視神経乳頭型)〕

視神経乳頭に近接して発生し、黄斑部に滲出性変化(硬性白斑)を伴う

\*用語について

本手引きでは、日本眼科学会 眼科用語集第6版に準じて「網膜血管腫」という用語で統一した。組織学的には中枢神経系の血管芽腫と同様であり、「網膜血管芽腫」が適切な用語であるが、眼科用語集および保険病名にも網膜血管芽腫という用語は存在しない。英語では、retinal hemangioblastoma または、retinal capillary hemangioblastoma という呼称が最もふさわしい<sup>1)</sup>。

【フローチャート】



\* 日本では保険適応なし

【参考文献】

1. Lonser RR, Glenn GM, Walther M, et al. von Hippel-Lindau disease. *Lancet*. 2003;361(9374):2059-2067.
2. Takahashi A, Muraoka Y, Tsujikawa A, et al. Novel manifestation of retinal hemangioblastomas detected by OCT angiography in von Hippel-Lindau Disease. *Ophthalmology*. 2023 Feb 10:S0161-6420(23)00113-6.
3. Singh AD, Shields CL, Shields JA. von Hippel-Lindau disease. *Surv Ophthalmol*. 2001;46(2):117-142.
4. Wong WT, Agrón E, Coleman HR, et al. Clinical characterization of retinal capillary hemangioblastomas in a large population of patients with von Hippel-Lindau disease. *Ophthalmology*. 2008;115(1):181-188.
5. Toy BC, Agrón E, Nigam D, et al. Longitudinal analysis of retinal hemangioblastomatosis and visual function in ocular von Hippel-Lindau disease. *Ophthalmology*. 2012;119(12):2622-2630.
6. Krivosic V, Kamami-Levy C, Jacob J, et al. Laser photocoagulation for peripheral retinal capillary hemangioblastoma in von Hippel-Lindau disease. *Ophthalmol Retina*. 2017;1(1):59-67.
7. Papastefanou VP, Pilli S, Stinghe A, et al. Photodynamic therapy for retinal capillary hemangioma. *Eye*. 2013;27(3):438-442.
8. di Nicola M, Williams BK, Hua J, et al. Photodynamic therapy for retinal hemangioblastoma: treatment outcomes of 17 consecutive patients. *Ophthalmol Retina*. 2022;6(1):80-88.
9. Schmidt-Erfurth UM, Kusserow C, Barbazetto IA, et al. Benefits and complications of photodynamic therapy of papillary capillary hemangiomas. *Ophthalmology*. 2002;109(7):1256-1266.
10. Hussain RN, Hassan S, Ho V, et al. Proton beam radiotherapy (PBR) for the treatment of retinal capillary haemangioblastoma stabilises tumour progression but with poor visual outcomes. *Eye*. 2019;33(7):1188-1190.
11. Aronow ME, Wiley HE, Gaudric A, et al. von Hippel-Lindau disease: update on pathogenesis and systemic aspects. *Retina*. 2019;39(12):2243-2253.

## IV-1. 膵神経内分泌腫瘍:Pancreatic neuroendocrine tumor

### 【要約】

- ・ 膵においては膵神経内分泌腫瘍(NET)は、嚢胞(漿液性嚢胞腫瘍)について多い。
- ・ 多発性および再発性であることから散発例とは異なる診断法や経過観察方針、治療方針が求められる。
- ・ 神経内分泌癌(NEC)は極めて稀である。
- ・ 最大腫瘍径 2cm 以上かつ腫瘍のダブルリングタイム(倍加時間)500 日以下を目安として切除適応を決定する。
- ・ 膵切除術式は可能な限り膵機能を温存する術式を考慮する。

### 【発症年齢・頻度】

膵神経内分泌腫瘍の発症年齢は 16～68 歳であり、頻度は8～17%である。

### 【症状】

VHL 病に伴う膵神経内分泌腫瘍は非機能性のことが多く、症状を呈さないことが多い。腫瘍が増大した場合には周囲臓器の圧迫による症状(黄疸、腹痛、下血など)を呈する。

### 【診断・検査】

#### 要約

- ・ Dynamic CT(造影 CT の早期相)が推奨され、濃染する結節～腫瘤を示す。
- ・ 腎細胞癌の診断・フォローにおける画像検査の際に同時に診断することが望ましい。
- ・ 包括的な腹部臓器の経過観察の一環として 15 歳より画像検査を行う。
- ・ 造影剤アレルギーなどで造影 CT の撮像が困難な場合には超音波内視鏡(EUS)および単純 MRI を考慮する。
- ・ 鑑別診断として腎細胞癌の膵転移の可能性も考慮する。
- ・ PRRT(ペプチド受容体放射性核種療法)を考慮する場合にはソマトスタチン受容体イメージングを撮像する。

#### 解説

VHL 病の8～17%の症例において膵神経内分泌腫瘍(pancreatic neuroendocrine tumor (NET))の合併がみられる<sup>1</sup>。VHL 病に合併する膵神経内分泌腫瘍のほとんどは非機能性で無症候性であるが、若年より腹部のサーベイランス検査が開始されるため<sup>1-3</sup>、一

一般の非機能性膵神経内分泌腫瘍に比べ早期に発見されることが多く<sup>4</sup>、また、診断時に遠隔転移のみられる症例は 11~20%と少ない<sup>4</sup>。VHL 病における膵神経内分泌腫瘍は褐色細胞腫との合併が多い傾向にあるが<sup>4,5</sup>、定説は得られていない<sup>6</sup>。これまで膵神経内分泌腫瘍を合併した VHL 病の最年少報告例は 12 歳(女性)で<sup>7</sup>、16 歳の報告例<sup>2</sup>が続く。包括的な腹部臓器のサーベイランスとして 15 歳より画像検査を開始する(経過観察フローチャート参照)。画像検査のモダリティとしては、CT、MRI、超音波、超音波内視鏡(EUS)があり、若年者に対する放射線被曝や造影剤による腎障害などを回避する場合は、超音波や単純 MRI を考慮する。小さい膵神経内分泌腫瘍の描出感度は Dynamic CT 検査が最も優れており、早期濃染結節~腫瘤を呈する<sup>8</sup>が、超音波内視鏡(EUS)が最も優れているとの報告もある。肝転移病変では造影 MRI が最も感度が高い<sup>9</sup>。また、オクトレオスキャン等によるソマトスタチン受容体イメージングは骨転移などの全身検索に有用である。重要な鑑別疾患は腎細胞癌の膵転移である。VHL 病患者においては腎細胞癌の既往があることが多く、その際の鑑別は困難なことがある。腎細胞癌の転移は膵臓を含めてソマトスタチン受容体が陽性となるため、鑑別にソマトスタチン受容体イメージングの有用性は低い。本邦の最近の疫学調査によれば、膵神経内分泌腫瘍診断時に遠隔転移が認められた症例は 7.5%と VHL 病のない膵神経内分泌腫瘍患者と比較し少ない<sup>10</sup>。膵神経内分泌腫瘍があり、遠隔転移を伴っている症例は治療適応となる。膵神経内分泌腫瘍のサーベイランスにおいて問題となるのは、膵神経内分泌腫瘍があり遠隔転移のない症例の取り扱いである。一般の非機能性膵神経内分泌腫瘍は、すべて手術の適応と考えられている<sup>11,12</sup>。また I 型多発性内分泌腺腫症患者に発症した非機能性膵神経内分泌腫瘍も、肝転移が認められる前に早期に手術すべきと考えられている<sup>13</sup>。しかし VHL 病における膵神経内分泌腫瘍は、1)多発あるいは再発が多いこと、2)VHL 病では腎細胞癌合併例も少なくなく、それだけで複数回の手術が必要ながることから膵神経内分泌腫瘍手術適応の決定には慎重を要する。

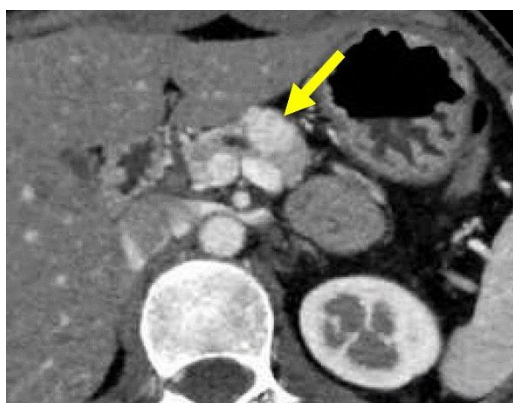膵神経内分泌腫瘍を合併した VHL 病の予後因子として、①最大腫瘍径 $\geq 3\text{cm}$ 、② VHL 遺伝子エクソン3の病的バリエーション、③腫瘍の増殖速度 $\leq 500$  日の3つが報告されている<sup>2</sup>。これら3つの予後因子のない症例あるいは1因子のみを有する症例では遠隔転移がみられないのに対し、2因子をもつ症例では 33%、3因子を有する症例では 67%に遠隔転移が見られる<sup>2</sup>。しかし、遺伝子検査は全症例で施行されないこと、遺伝子異常の検出率は 80%程度であることより<sup>14</sup>、わが国の VHL 病サーベイランスに遺伝子検査結果を含むのは時期尚早と考えられる。

一方、腫瘍の最大径、増殖速度は、手術適応を判断するうえで重要な因子である。膵神経内分泌腫瘍があり遠隔転移のない症例では、腫瘍の増殖速度の判定のため、6~12 カ月後に再度腹部 Dynamic CT 検査を行う。この際、腫瘍径 $\geq 2\text{cm}$  の症例ではより短い検査間隔(6ヶ月後)、腫瘍径 $< 2\text{cm}$  の症例では1年後の再検査が推奨される。なお、上記のように遺伝子検査結果を予後因子から除外したこと、2cm 径の膵神経内分泌腫瘍でも遠隔転移のある症例があること<sup>2</sup>、一般の(VHL 病のない)非機能性膵神経内分泌腫瘍では腫瘍径にか



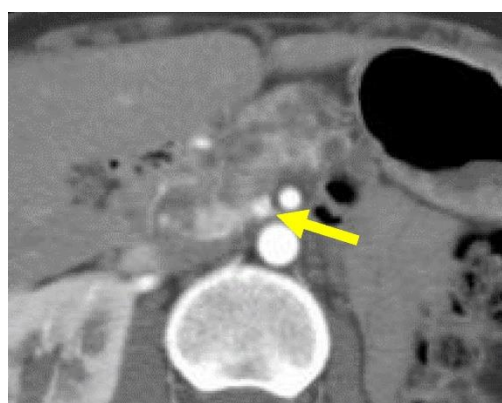かわらず手術が推奨されていること<sup>11,12</sup>を考慮し、予後因子における最大腫瘍径を 2cm 以上とした。

2回目のサーベイランス CT 検査により2つの予後因子(①最大腫瘍サイズ $\geq$ 2cm、②腫瘍の倍增速度 $\leq$ 500 日)を判定し、経過観察ならびに治療適応を決定する。すなわち、2つの予後因子のない症例は2~3年後に、1因子をもつ症例では6~12 カ月後に3回目のサーベイランス CT 検査を行う(経過観察フローチャート参照)。一方、2因子とも陽性の症例は転移の可能性が高く、何らかの治療が必要である。



[造影 CT 早期相]

膵体尾部に早期濃染結節が確認される(→)。

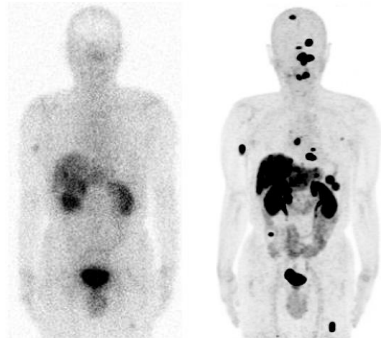


[造影 CT 早期相]

背景膵には多発性嚢胞が確認されるが、膵頭部ではサイズの小さい早期濃染結節が確認される(→)。VHL 病において膵臓は多種類の多発性病変が混在し得るが、神経内分泌腫瘍を示唆する早期濃染結節を見逃さないようにすることが重要である。

【参考情報】ソマトスタチン受容体イメージング

神経内分泌腫瘍をはじめとしてソマトスタチン受容体を発現する腫瘍に対しては、腫瘍巣の検索のみならず、病変におけるソマトスタチン受容体の発現を評価し、ペプチド受容体放射性核種療法 of 適応を検討するために、ソマトスタチン受容体イメージングの重要性が増している。本邦では  $^{111}\text{In}$  標識の SPECT 製剤(インジウムペンテトレオチド、商品名オクトレオスキャン®)が承認され、2016 年より保険診療が行われている。一方、欧米をはじめとする諸外国では、陽電子放出核種  $^{68}\text{Ga}$  で標識した  $^{68}\text{Ga}$ -DOTA-Tyr3-octreotide( $^{68}\text{Ga}$ -DOTATOC)、 $^{68}\text{Ga}$ -DOTA-Tyr3-octreotate( $^{68}\text{Ga}$ -DOTATATE)による PET/CT 検査がソマトスタチン受容体イメージングとして盛んに施行されており、SPECT 製剤に対する病変検出能の優位性も報告されている<sup>15-17)</sup>。



60 歳代男性、膵神経内分泌腫瘍術後、多発転移症例。同一症例に対する  $^{111}\text{In}$ -ペンテトレオチド投与後のプラナー像(前面像)(左)と、 $^{68}\text{Ga}$ -DOTATOC 投与後の PET 画像(MIP 像)(右)を示す。右側の PET 像で、多くの病変が明瞭に描出されていることがわかる。

【治療】

要約

- 膵神経内分泌腫瘍があり、遠隔転移のない場合は以下に従って治療の必要性を検討する。  
6~12 カ月後に腹部 Dynamic CT を再検し、2つの予後因子(①最大腫瘍サイズ  $\geq 2\text{cm}$ 、②腫瘍の倍増速度  $\leq 500$  日)の数により次回の検査時期ならびに治療適応を決定する。  
予後因子=0 : 2~3年ごとに腹部 Dynamic CT 検査を行う  
予後因子=1 : 6~12 カ月ごとに腹部 Dynamic CT 検査を行う  
予後因子=2 : 切除適応
- 切除は可能な限り膵機能を温存する術式を基本とする。
- 膵神経内分泌腫瘍があり、遠隔転移を伴っている場合、治療を行う。
- 手術不可能、非根治手術または術後に再発した症例では、治療にあたり腫瘍の分化度(WHO 分類)を考慮する。
- 神経内分泌腫瘍の場合、ソマトスタチンアナログ(ランレオチド)、分子標的薬(エベロリムス、スニチニブ)、殺細胞抗がん剤(ストレプトゾシン)、PRRT(ペプチド受容体放射性核種

療法)が推奨される。肝転移が存在する場合、局所療法も考慮する。

- ・ 神経内分泌癌(NEC)がVHL 病に合併することは稀であるが、合併した場合は膵・消化管(NEN)診療ガイドラインに準じて治療する。

**解説**

WHO では膵神経内分泌腫瘍を分化度と核分裂数あるいは Ki-67/MIB-1 指数に基づいて、NETG1、NETG2、NETG3、NEC に分類している<sup>18</sup>(表1)。

VHL 病における膵神経内分泌腫瘍はほとんどが非機能性である。また VHL 病に NEC を合併することは非常に少ない。上記のサーベイランスにより治療適応ありとされる症例は、遠隔転移の有無にかかわらず、切除可能な腫瘍では、可能な限り膵機能を温存する術式による切除を原則とする<sup>19</sup>。なお、切除適応に関する最近の研究では、腫瘍径の基準を 2.8cm<sup>20</sup>、3.0cm<sup>18</sup>としている。また、膵神経内分泌腫瘍の手術に際し、他の腹部臓器の合併疾患に対する手術時期も考慮する。手術不可能、非根治手術または術後に再発した症例では組織学的検索を行う。

2019 年に本邦で「膵・消化管神経内分泌腫瘍(NEN)診療ガイドライン」の第二版が発表され、WHO 分類 2019 における NET(G1、G2、G3)の場合、ランレオチド、エベロリムス、スニチニブ、ストレプトゾシン、PRRT が推奨されている<sup>21</sup>(表2)。

NEC の合併は非常に少ないが、その場合ガイドラインに従って化学療法を行う<sup>19</sup>。

なお、いずれの組織型でも肝転移が存在する場合は、塞栓術、ラジオ波焼灼などの局所療法も考慮できる<sup>10,23</sup>。

表1:WHO2019 分類

| Terminology                        | Differentiation          | Grade        | Mitotic rate<br>(mitoses/2 mm <sup>2</sup> ) | Ki-67<br>index |
|------------------------------------|--------------------------|--------------|--|----------------|
| NET,G1                             | Well<br>differentiated   | Low          | <2   | <3%            |
| NET,G2                             |                          | Intermediate | 2~20   | 3~20%          |
| NET,G3                             |                          | High         | >20  | >20%           |
| NEC,<br>small cell type<br>(SCNEC) | Poorly<br>differentiated | High         | >20  | >20%           |
| NEC,<br>large cell type<br>(LCNEC) |                          |              | >20  | >20%           |
| MiNEN                              |                          | Variable     | Variable                                     | Variable       |

表2:膵・消化管 NEN に対する治療法

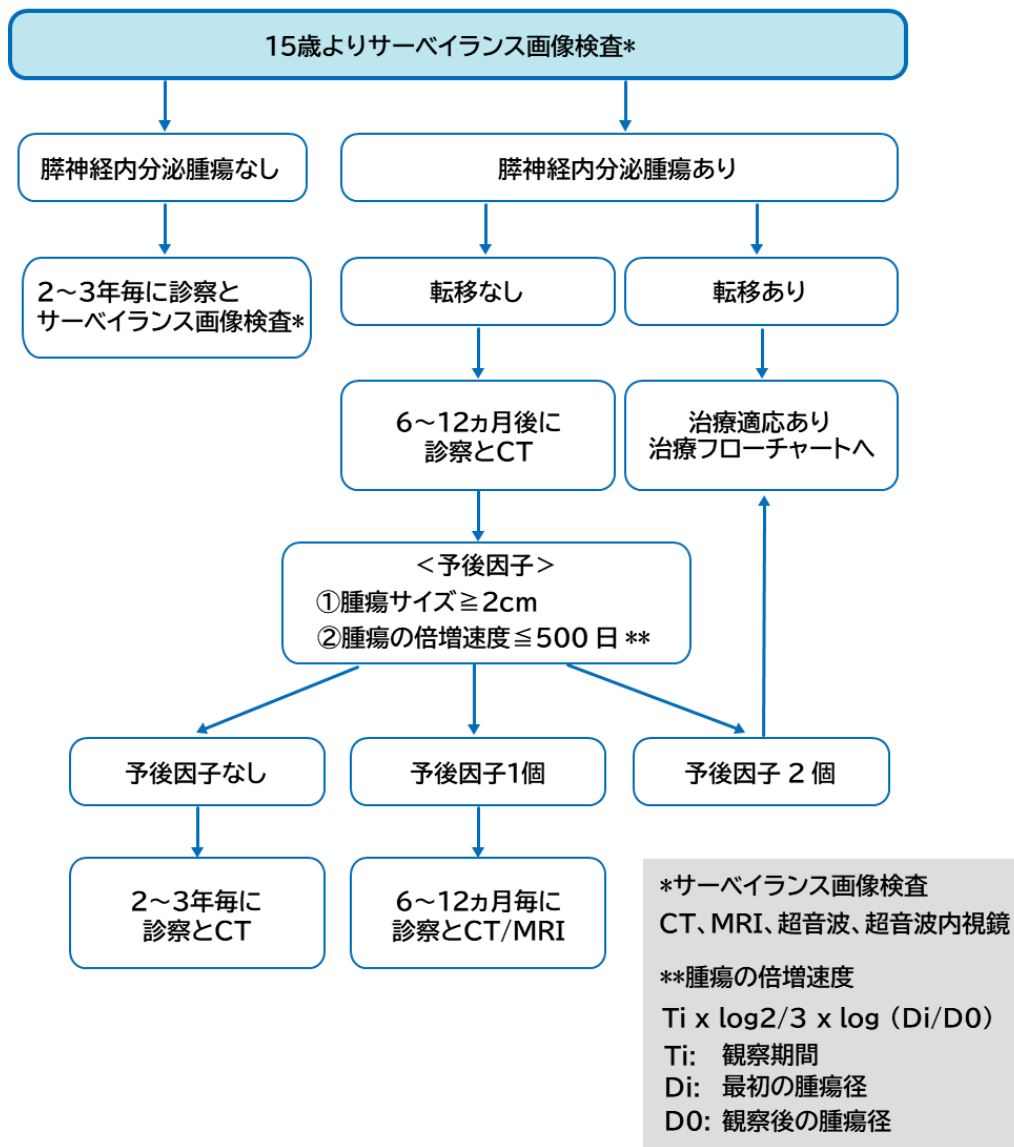
|                      | NET(高分化)                | NEC(低分化)                                       |
|----------------------|-------------------------|--|
| 局所療法                 | 原発:切除<br>転移:切除、RFA、TACE | 切除±補助化学療法                                      |
| 症状緩和                 | オクトレオチド<br>ランレオチド       | オクトレオチド<br>ランレオチド                              |
| 腫瘍制御:<br>ソマトスタチンアナログ | ランレオチド                  | -  |
| 腫瘍制御:<br>分子標的治療薬     | エベロリムス<br>スニチニブ         | -  |
| 腫瘍制御:<br>細胞障害性抗がん剤   | ストレプトゾシン                | エトポシド+シスプラチン<br>イリノテカン+シスプラチン<br>エトポシド+カルボプラチン |
| 腫瘍制御:<br>放射線         | PRRT                    | -  |

【予後】

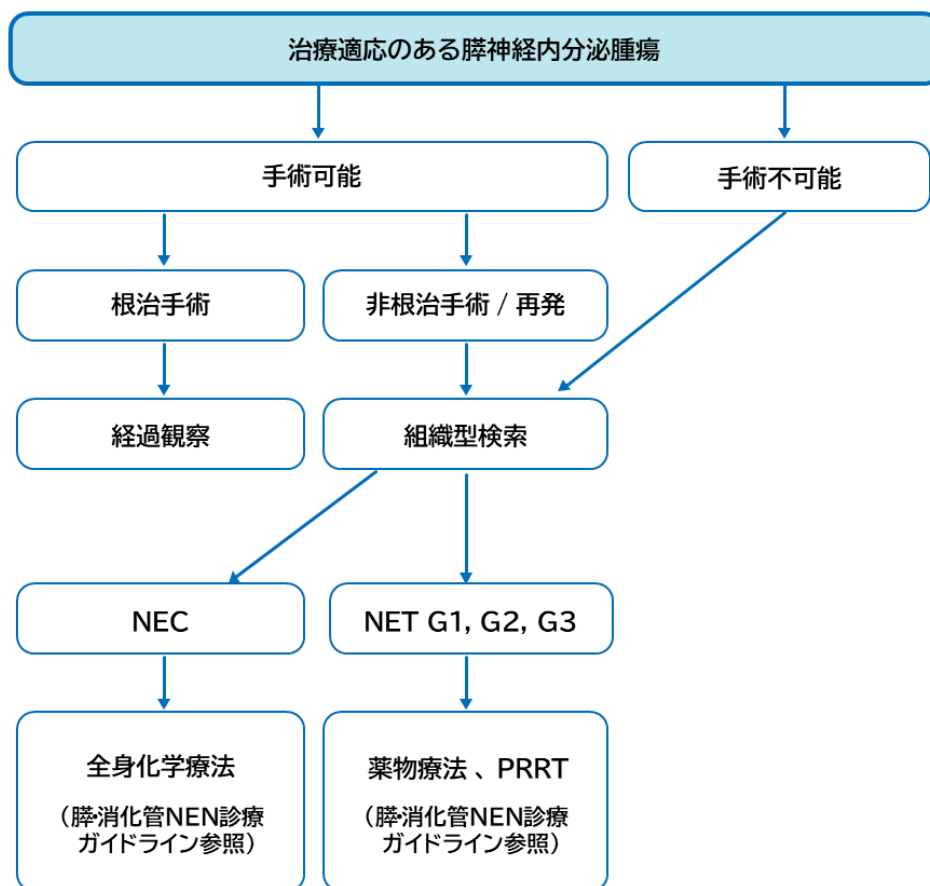
VHL に伴う膵神経内分泌腫瘍は、転移のみられる症例では、腫瘍径3cm 以上、エクソン3 の病的バリエーションあり、倍加時間が 337 日と短い傾向があることが報告されている。一方、転移のない群の倍加時間は約7年と長い<sup>2</sup>。膵神経内分泌腫瘍が死亡原因となる症例は NIH における検討によると、VHL 病全体の 0.3%(総数 633 例での検討)、膵神経内分泌腫瘍を合併した VHL 病の 1.9%(総数 108 例での検討)であり、予後は比較的良好である<sup>2</sup>。

【フローチャート】

【経過観察フローチャート】



【治療フローチャート】



【参考文献】

1. Lonser RR, Glenn GM, Walther M, et al. von Hippel-Lindau disease. Lancet.2003 Jun;361(9374):2059-2067.
2. Blansfield JA, Choyke L, Morita SY, et al. Clinical, genetic and radiographic analysis of 108 patients with von Hippel-Lindau disease (VHL) manifested by pancreatic neuroendocrine neoplasms (PNETs). Surgery. 2007 Dec;142(6):814-818; discussion 818 e1-2.
3. Hough DM, Stephens DH, Johnson CD, et al. Pancreatic lesions in von Hippel-Lindau disease: prevalence, clinical significance, and CT findings. AJR Am J Roentgenol.1994 May;162(5):1091-1094.
4. Yamasaki I, Nishimori I, Ashida S, et al. Clinical characteristics of pancreatic neuroendocrine tumors in Japanese patients with von Hippel-Lindau disease. Pancreas.2006 Nov;33(4):382-385.
5. Binkovitz LA, Johnson CD, Stephens DH. Islet cell tumors in von Hippel-Lindau disease: increased prevalence and relationship to the multiple endocrine neoplasias. AJR Am J Roentgenol. 1990 Sep;155(3):501-505.

6. Hammel PR, Vilgrain V, Terris B, et al. Pancreatic involvement in von Hippel-Lindau disease. The Groupe Francophone d'Etude de la Maladie de von Hippel-Lindau. *Gastroenterology*. 2000 Oct;119(4):1087-1095.
7. Langrehr JM, Bahra M, Kristiansen G, et al. Neuroendocrine tumor of the pancreas and bilateral adrenal pheochromocytomas. A rare manifestation of von Hippel-Lindau disease in childhood. *J Pediatr Surg*. 2007 Jul;42(7):1291-1294.
8. Falconi M, Eriksson B, Kaltsas G, et al. ENETS consensus guidelines update for the management of patients with functional pancreatic neuroendocrine tumors and non-functional pancreatic neuroendocrine tumors. *Neuroendocrinology*. 2016;103(2):153-171.
9. Reznick RH. CT/MRI of neuroendocrine tumours. *Cancer Imaging*. 2006 Oct;6:S163-S177.
10. Igarashi H, Ito T, Nishimori I, et al. Pancreatic involvement in Japanese patients with von Hippel-Lindau disease: results of a nationwide survey. *J Gastroenterol*. 2014 Mar;49(3):511-516.
11. Triponez F, Goudet P, Dosseh D, et al. Is surgery beneficial for MEN1 patients with small (< or = 2 cm), nonfunctioning pancreaticoduodenal endocrine tumor? An analysis of 65 patients from the GTE. *World J Surg*. 2006 May;30(5):654-662; discussion 663-664.
12. Lairmore TC, Chen VY, DeBenedetti MK, et al. Duodenopancreatic resections in patients with multiple endocrine neoplasia type 1. *Ann Surg*. 2000 Jun;231(6):909-918.
13. Imamura M. Recent standardization of treatment strategy for pancreatic neuroendocrine tumors. *World J Gastroenterol*. 2010 Sep;16(36):4519-4525.
14. Hattori K, Teranishi J, Stolle C, et al. Detection of germline deletions using real-time quantitative polymerase chain reaction in Japanese patients with von Hippel-Lindau disease. *Cancer Sci*. 2006 May;97(5):400-405.
15. Buchmann I, Henze M, Engelbrecht S, et al. Comparison of <sup>68</sup>Ga-DOTATOC PET and <sup>111</sup>In-DTPAOC (Octreoscan) SPECT in patients with neuroendocrine tumours. *Eur J Nucl Med Mol Imaging*. 2007 May; 34:1617-1626.
16. Gabriel M, Decristoforo C, Kendler D, et al. <sup>68</sup>Ga-DOTA-Tyr3-octreotide PET in neuroendocrine tumors: comparison with somatostatin receptor scintigraphy and CT. *J Nucl Med*. 2007 Apr; 48:508-518.
17. National Comprehensive Cancer Network. Guidelines Version 1.2022 Neuroendocrine and Adrenal Tumors. Accessed Sep 27, 2022.
18. Nagtegaal ID, Odze RD, Klimstra D, et al. The 2019 WHO classification of tumours of the digestive system. *Histopathology*. 2020 Jan;76(2):182-188.

19. de Mestier L, Gaujoux S, Cros J, et al. Long-term prognosis of resected pancreatic neuroendocrine tumors in von Hippel-Lindau disease is favorable and not influenced by small tumors left in place. *Ann Surg.* 2015 Aug;262(2):384-388.
20. Krauss T, Ferrara AM, Links TP, et al. Preventive medicine of von Hippel-Lindau disease-associated pancreatic neuroendocrine tumors. *Endocr Relat Cancer.* 2018 Sep;25(9):783-793.
21. Tirosh A, Sadowski SM, Linehan WM, et al. Association of VHL genotype with pancreatic neuroendocrine tumor phenotype in patients with von Hippel-Lindau disease. *JAMA Oncol.* 2018 Jan;4(1):124-126.
22. Ito T, Masui T, Komoto I, et al. JNETS clinical practice guidelines for gastroenteropancreatic neuroendocrine neoplasms: diagnosis, treatment, and follow-up: a synopsis. *J Gastroenterol.* 2021 Nov;56(11):1033-1044.
23. Libutti SK, Choyke PL, Bartlett DL, et al. Pancreatic neuroendocrine tumors associated with von Hippel Lindau disease: diagnostic and management recommendations. *Surgery.* 1998 Dec;124(6):1153-1159.



## IV-2. 腓嚢胞

### 【要約】

- ・ VHL 病の7～71%の症例において腓嚢胞性病変がみられ、組織型の判明した症例ではほとんどが良性の漿液性嚢胞腫瘍(serous cystic neoplasm :SCN)である<sup>1,2,3</sup>。
- ・ 腎細胞癌および腓神経内分泌腫瘍におけるサーベイランスにおいて、腓嚢胞性疾患の診断・経過観察を行う。

### 【発症年齢・頻度】

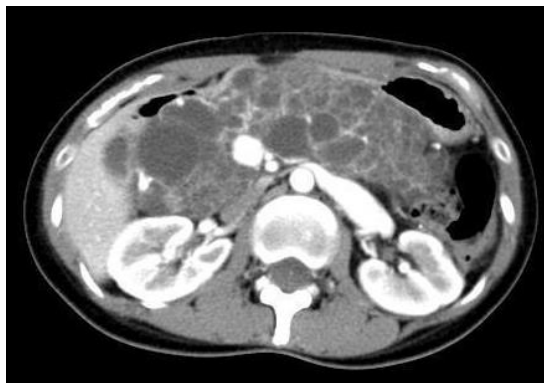- ・ 発症年齢 :13～80 歳<sup>4</sup>
- ・ 頻度 :17～61%に合併<sup>4</sup>
- ・ 日本の全国調査では、VHL 病における腓嚢胞性疾患の発症頻度は40.3%であり、20～30 代での発症が多く、海外での報告と差はなかった<sup>5</sup>。

### 【症状】

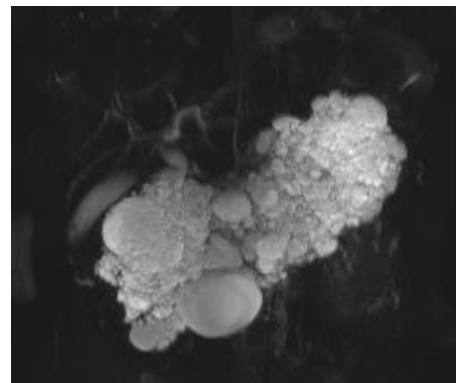
多くの症例では症状がない。VHL 病に発症した腓嚢胞性疾患の症状としては、腹痛、閉塞性黄疸などが報告されている<sup>6,7</sup>。

### 【診断・検査】

- ・ 腎細胞癌の診断・フォローにおける画像検査の際に同時に診断することが望ましい。
- ・ 包括的な腹部臓器の経過観察の一環として15 歳より画像検査を行う。
- ・ CT、MRI にて特徴的な多発性嚢胞の所見を示す。
- ・ microcystic SCN の場合はCT で充実性結節に見えることがあり、腓神経内分泌腫瘍との鑑別が困難な場合があるが、MRI の heavily T2 強調画像で高信号として認識できる点が SCN の特徴である。
- ・ 画像診断にあたっては、放射線被曝や造影剤使用による腎機能障害やアレルギーを考慮して、MRI や超音波内視鏡(EUS)との組み合わせも検討する。



[造影 CT 早期相]



[MRI T2 強調画像 MRCP  
(MR cholangiopancreatography)]

膵臓全体にわたって、大小さまざまな多発性嚢胞を認める。

#### 【治療】

- ・ 臨床症状の出現時に手術を考慮する。
- ・ 一般的には SCN の 99%は良性であり<sup>8-10</sup> 経過観察で良い。
- ・ 成人の VHL 症例では、他の膵嚢胞性疾患(膵管内乳頭粘液性腫瘍、粘液性嚢胞腫瘍)の合併例<sup>11</sup>や漿液性嚢胞腺癌の肝転移例<sup>12</sup>など、手術を必要とする症例もある。

#### 【予後】

膵嚢胞性疾患の予後は良好と考えられている。

#### 【参考文献】

1. Neumann HP, Dinkel E, Brambs H, et al. Pancreatic lesions in the von Hippel-Lindau syndrome. *Gastroenterology*. 1991;101:465-471.
2. Hough DM, Stephens DH, Johnson CD, et al. Pancreatic lesions in von Hippel-Lindau disease: prevalence, clinical significance, and CT findings. *AJR Am J Roentgenol*. 1994; 162:1091-1094.
3. Hammel PR, Vilgrain V, Terris B, et al. Pancreatic involvement in von Hippel-Lindau disease. The Groupe Francophone d'Etude de la Maladie de von Hippel-Lindau. *Gastroenterology*. 2000;119:1087-1095.
4. Lonser RR, Glenn GM, Walther M, et al. von Hippel-Lindau disease. *Lancet*. 2003;361:2059-2067.
5. Igarashi H, Ito T, Nishimori I, et al. Pancreatic involvement in Japanese patients with v

- on Hippel-Lindau disease: results of a nationwide survey. *J Gastroenterol.* 2014;49:511-516.
6. Kobayashi N, Sato T, Kato S, et al. Imaging findings of pancreatic cystic lesions in von Hippel-Lindau disease. *Intern Med.* 2012;51:1301-1307.
  7. Charlesworth M, Verbeke CS, Falk GA, et al. Pancreatic lesions in von Hippel-Lindau disease? A systematic review and meta-synthesis of the literature. *J Gastrointest Surg.* 2012;16:1422-1428.
  8. Galanis C, Zamani A, Cameron JL, et al. Resected serous cystic neoplasms of the pancreas: a review of 158 patients with recommendations for treatment. *J Gastrointest Surg.* 2007;11:820-826.
  9. Kimura W, Moriya T, Hirai I, et al. Multicenter study of serous cystic neoplasm of the Japanese pancreas society. *Pancreas.* 2012 ;41:380-387.
  10. Jais B, Rebours V, Malleo G, et al. Serous cystic neoplasm of the pancreas: a multinational study of 2622 patients under the auspices of the International Association of Pancreatology and European Pancreatic Club (European Study Group on Cystic Tumors of the Pancreas). *Gut.* 2016;65:305-312.
  11. 唐崎 秀則, 石崎 彰, 柳川 伸幸, 他. von Hippel-Lindau 病に合併した膵腫瘍(内分泌腫瘍、漿液性嚢胞腺腫)の2切除例. *日本消化器病学会雑誌.* 2008;105:725-731.
  12. Kokumai T, Mizuma M, Hirose K, et al. A long-term survivor of metachronous liver metastases of pancreatic serous cystic neoplasm associated with von Hippel-Lindau disease. *Surg Case Rep.* 2021;7:155.

## V. 腎細胞癌:Renal cell carcinoma

### 【要約】

- ・ VHL 病患者の約 25～50%で腎細胞癌を合併する。病理診断では淡明細胞型腎細胞癌と診断される。
- ・ 若年での発症、両側性、多発性病変の同時性・異時性発症を特徴とする。
- ・ 15 歳からサーベイランスとしての画像検査を開始し生涯にわたり経過観察を行う。
- ・ 腫瘍径(長径)が 2cm を越えた時点で治療を考慮する。この場合、可能な限り腎機能の温存に配慮する。
- ・ 頻回の治療は腎機能の低下をきたし、また患者負荷も大きいいため、一生涯での治療介入の回数をなるべく減らすための治療方法やそのタイミングについても考慮する。

### 【発症年齢・頻度】

平成 21～23 年度の厚生労働科学研究費補助金難治性疾患克服研究事業の研究奨励疾患(執印班)により VHL 病の腎細胞癌に対する全国疫学調査が行われた<sup>1</sup>。回答のあった医療機関から合計 409 症例が集計され、そのうち 206 例(50.3%)において腎細胞癌を発症していた。平均発症年齢は  $37.8 \pm 0.92$  歳、最年少は 15 歳で性差は認められなかった。腎細胞癌に対する治療歴を有していた 203 症例のうち、89 症例(44%)が2回以上の治療が施行されており、平均治療回数は 1.6 回であった。最多では6回の治療歴を持つ症例が存在した。また、治療回数の増加と eGFR の低下傾向に相関関係が認められた。腎細胞癌死亡例は 206 例中6例(2.9%)であった。

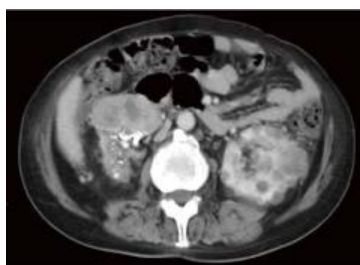
### 【症状】

- ・ 通常、自覚症状は認めないが、稀に血尿や側腹部の違和感を契機に診断される。
- ・ 早期ではほとんどの症例が無症状のため 15 歳からサーベイランス画像検査(1x/年で超音波検と単純 MRI 検査を交互に施行)を開始、生涯にわたり経過観察を行うことが重要となる。
- ・ サーベイランス画像検査では腎嚢胞も 60～80%の症例で合併するが、腫瘍性でない場合は経過観察でよい。

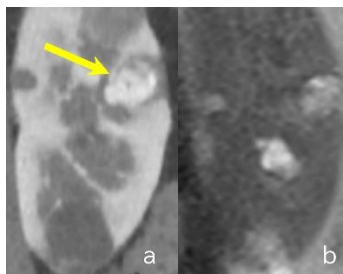
### 【診断・検査】

- ・ 病理診断において淡明細胞型腎細胞癌と診断される。
- ・ 画像診断においては Dynamic CT、単純 MRI が診断に有用である。典型像は早期相で腎皮質と同程度に強い造影効果を呈し、後期相では washout により腎皮質・髄質よりも

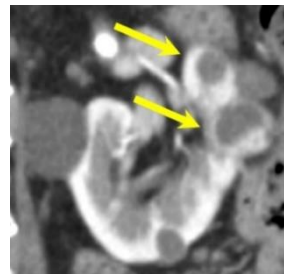
低濃度となる境界明瞭な結節である。また多くの症例で腎嚢胞を合併するが、単純な腎嚢胞に早期濃染する充実性成分を伴うときは腎細胞癌を疑う。腎、副腎・後腹膜、膈等の腹部臓器の画像検査・評価では関係する診療科の協力のもとに重複を避け効率よく実施する。



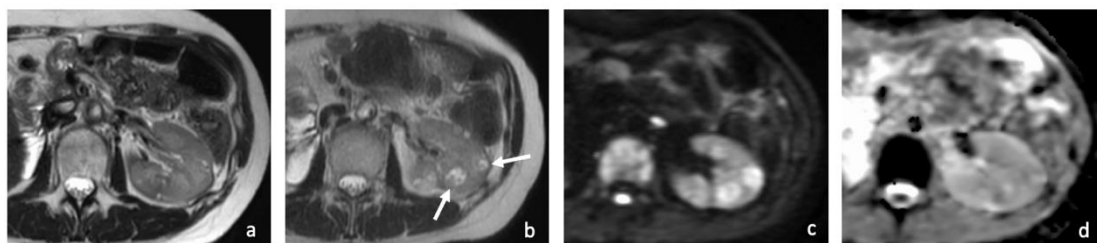
【造影 CT 平衡相】  
両側腎細胞癌、左多発嚢胞を認める。



【a:造影 CT 早期相】  
【b:MRI T2 強調画像】  
背景には多発嚢胞があり、充実性で背景腎皮質よりも強い造影効果を呈する結節が確認され淡明細胞型腎細胞癌の所見である(→)。



【造影 CT 早期相】  
嚢胞性腎細胞癌:嚢胞変性した早期濃染結節が2個確認される(→)。



【a.MRI T2 強調画像】

右腎細胞癌にて右腎摘除術後。左腎には小嚢胞のみで充実性結節はみられない。

【b.T2強調画像 c.拡散強調画像(b=1000) d.ADC map(いずれも3年後のMRI画像)】

左腎に2個の病変が出現(→)。T2 強調画像で不均一な信号を呈し、嚢胞性の腎細胞癌を疑う。T2 強調画像で低信号の結節部は背景腎実質と比して拡散の低下を認める。

#### 【治療】

- ・生涯にわたって再発を繰り返すため、腫瘍病変のコントロールとともに、腎機能の最大限の温存を念頭に置いた治療方法の選択が必須となる。また一旦治療を終えた後でも、新規病変や再発病変に対する繰り返しの治療介入が必要となる可能性が高いので、各治療法の長所・短所や特性を熟知した上での介入の順番なども考慮する必要がある。

- ・ 腫瘍の大きさ、発症部位、両側、片側のみ、単発か多発か、過去の治療歴などの臨床情報を総合的に判断し治療法の選択を行う。
- ・ 治療介入に際しては、腎以外の VHL 病関連の脾、副腎・後腹膜腔(褐色細胞腫)等の内臓病変や中枢神経血管芽腫の有無、腎治療に伴う各病変のリスクや同時治療の可能性等についても関係する診療科と協力しながら事前評価を行う。
- ・ 手術治療が実施可能な患者では、孤発例の腎細胞癌と同様に VHL 病においても、もっとも標準的な治療法に位置づけられている。その中でも腎実質温存手術は、病変のコントロールと腎機能の温存の両面から、多くの良好な成績が示されている<sup>2-6</sup>。また VHL 病腎細胞癌の温存手術では、正常腎組織をできるだけ残す目的で、腫瘍偽被膜に沿って切除を行う腫瘍核出術や<sup>7</sup>、術中超音波を使用して、術前の画像評価でははっきりしなかった微小病変も検出し切除することの有用性が報告されている<sup>8</sup>。
- ・ 凍結治療、ラジオ波焼灼療法は腫瘍径が 3cm 程度で複数回の治療歴を有する腎の salvage therapy として有用である。また、手術リスクの高い全身性の合併症を持つ患者の場合にも考慮される<sup>9-12</sup>。腫瘍径が 4cm を超える症例や腎門部局在あるいは嚢胞性の病変は、ラジオ波焼灼療法の相対的禁忌と考えられる<sup>13-15</sup>。また凍結治療や焼灼療法後は、腎周囲組織の癒着・瘢痕形成が非常に強くなるため、外科的な処置の際には注意が必要となる<sup>3,16,17</sup>。
- ・ 定位放射線治療は比較的新しい治療法で<sup>18</sup>、本邦でも転移の無い直径 5cm 以下の原発性腎細胞癌に対して 2020 年より保険適応となっている。VHL 病腎細胞癌に対する長期観察での有効性や副作用については今後の報告が待たれる。
- ・ 腫瘍径(長径)が 2cm を越えた時点で治療を考慮する\*。

\* 治療介入が推奨される腫瘍サイズに関しては、海外の報告<sup>19-21</sup>では長径 3cm とするものが多いが、『VHL 病診療の手引き 2023 年度版』においては、研究班に参加のエキスパートによる議論の結果、以下の理由で長径2cm とする。

- i. 日本人においては腎臓自体が欧米人より小さく<sup>22</sup>、長径 3cm を日本人にそのまま当てはめることは相対的に大きいと判断される。
- ii. VHL 病では、複数の腫瘍が散在していることが多く、また腎門部や実質内に深く埋没しているものもしばしばある。この場合、腎機能温存の面から長径 3cm まで待機とするのは問題がある。
- iii. 一方、近年の画像診断の精度が格段に上がっており 1cm 程度、あるいはそれ以下の小さな腫瘍でも判別できるが、一生涯での治療回数を最小とする観点からは診断後直ちに治療介入を行うことは問題がある。

〈治療方法〉

腎温存治療

- ・ 開放腎部分切除術、ロボット支援下腎部分切除術、腹腔鏡下腎部分切除術
- ・ 凍結治療、ラジオ波焼灼療法
- ・ 定位放射線治療

根治的治療(根治的腎摘除術)\*

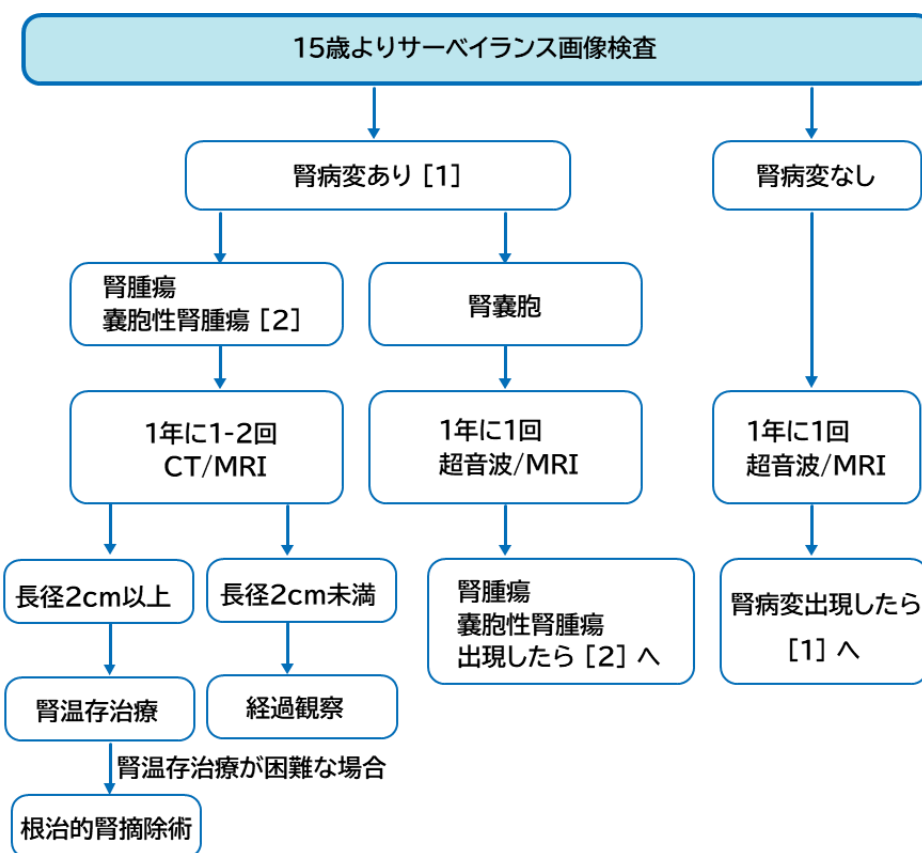
- ・ 腹腔鏡下根治的腎摘除術、ロボット支援下根治的腎摘除術、開放根治的腎摘除術

\*根治的腎摘除術の適応については適宜、遺伝性腎癌についての知識や、腎温存治療の経験が豊富な施設と連携しながら慎重に検討する。進行・転移例の治療は『腎癌診療ガイドライン』に沿って行われる。

【予後】

腫瘍径が 3cm 以内の VHL 病腎細胞癌の転移報告例は極めて稀であり、良性腫瘍とほぼ同様の臨床経過をたどり予後は良好である。しかしながら、病変の進行や頻回の治療等によって腎機能が廃絶した場合や他臓器に転移した場合は、中枢神経血管芽腫と並んで生命予後を左右する主要な因子となっている<sup>23</sup>。したがって、15 歳からサーベイランスとしての画像検査を開始し早期診断し、最適なタイミングで治療介入を行うとともに生涯にわたり定期的な画像検査によるフォローを行うことが重要となる。

【フローチャート】



【参考文献】

1. 執印太郎, 篠原信雄, 矢尾正祐, 他. von Hippel-Lindau 病全国疫学調査における腎癌の臨床的解析. 日泌尿会誌. 2012;103(3):552-556.
2. Walther MM, Choyke PL, Glenn G, et al. Renal cancer in families with hereditary renal cancer: prospective analysis of a tumor size threshold for renal parenchymal sparing surgery. J Urol. 1999;161(5):1475-1479.
3. Herring JC, Enquist EG, Chernoff A, et al. Parenchymal sparing surgery in patients with hereditary renal cell carcinoma: 10-year experience. J Urol. 2001;165(3):777-781.
4. Duffey BG, Choyke PL, Glenn G, et al. The relationship between renal tumor size and metastases in patients with von Hippel-Lindau disease. J Urol. 2004;172(1):63-65.
5. Hankins RA, Walton-Diaz A, Hong Truong H, et al. Renal functional outcomes after robotic multiplex partial nephrectomy: the National Cancer Institute experience with robotic partial nephrectomy for 3 or more tumors in a single kidney. Int Urol Nephrol. 2016;48(11):1817-1821.
6. Chahoud J, McGettigan M, Parikh N, et al. Evaluation, diagnosis and surveillance of renal masses in the setting of VHL disease. World J Urol. 2021;39(7):2409-2415.



7. Walther MM, Thompson N, Linehan. Enucleation procedures in patients with multiple hereditary renal tumors. *World J Urol.* 1995;13(4):248-250.
8. Choyke PL, Pavlovich CP, Daryanani KD, et al. Intraoperative ultrasound during renal parenchymal sparing surgery for hereditary renal cancers: a 10-year experience. *J Urol.* 2001;165(2):397-400.
9. Littrup PJ, Ahmed A, Aoun HD, et al. CT-guided percutaneous cryotherapy of renal masses. *J Vasc Interv Radiol.* 2007;18(3):383-392.
10. Park BK, Kim CK. Percutaneous radio frequency ablation of renal tumors in patients with von Hippel-Lindau disease: preliminary results. *J Urol.* 2010;183 (5):1703-1707.
11. Park SY, Park BK, Kim CK, et al., Percutaneous radiofrequency ablation of renal cell carcinomas in patients with von Hippel Lindau disease previously undergoing a radical nephrectomy or repeated nephron-sparing surgery. *Acta Radiol.* 2011;52(6):680-685.
12. Joly D, Méjean A, Corréas JM, et al. Progress in nephron sparing therapy for renal cell carcinoma and von Hippel-Lindau disease. *J Urol.* 2011;185(6):2056-2060.
13. Kowalczyk KJ, Hooper HB, Linehan WM, et al. Partial nephrectomy after previous radio frequency ablation: the National Cancer Institute experience. *J Urol.* 2009;182(5):2158-2163.
14. Dominguez-Escrig JL, Sahadevan K, Johnson P. Cryoablation for small renal masses. *Adv Urol.* 2008:479495.
15. Aron M, Gill IS. Minimally invasive nephron-sparing surgery (MINSS) for renal tumours. Part II: probe ablative therapy. *Eur Urol.* 2007;51(2):348-357.
16. Nguyen CT, Lane BR, Kaouk JH, et al. Surgical salvage of renal cell carcinoma recurrence after thermal ablative therapy. *J Urol.* 2008;180(1):104-109.
17. Karam JA, Wood CG, Compton ZR, et al. Salvage surgery after energy ablation for renal masses. *BJU Int.* 2015;115(1):74-80.
18. Ali M, J Mooi, N Lawrentschuk, et al. The role of stereotactic ablative body radiotherapy in renal cell carcinoma. *Eur Urol.* 2022 Jul;82(6):613-622.
19. von Hippel-Lindau Disease (PDQ®)–Health Professional Version.  
<https://www.cancer.gov/types/kidney/hp/renal-cell-carcinoma-genetics/vhl-syndrome>
20. von Hippel-Lindau Syndrome - GeneReviews - NCBI  
<https://www.ncbi.nlm.nih.gov/books/NBK1463/>
21. Binderup MM, Smerdel M, Borgwadt L, et al. von Hippel-Lindau disease: Updated guideline for diagnosis and surveillance. *Eur J Med Genet.* 2022 Aug;65(8):104538.
22. 奥富次郎. 腎臓の老化過程についての人種別比較研究. *日本老年医学会誌.* 1969;6(6):355-372.
23. Binderup MLM, Jensen AM, Budtz-Jørgensen E, et al., Survival and causes of death in patients with von Hippel-Lindau disease. *J Med Genet.* 2017;54(1):11-18.

## VI. 褐色細胞腫:Pheochromocytoma, Paraganglioma

### 【要約】

- ・ VHL 病家系では、2歳より問診と血圧・心拍測定を開始、5歳より生化学検査(血中遊離メタネフリン分画等)、15歳より画像検査(腹部 MRI 等)を導入し、他の腹部病変と同時にサーベイランスを行う。
- ・ 生涯にわたって再発を繰り返すため手術では可能な限り副腎部分切除を行い、皮質機能温存をはかる。初発症例では、ほぼ全例で腹腔鏡手術などの低侵襲手術が可能である。

### 【発症年齢・頻度】

発症年齢は平均 30 歳前後で各年代に幅広く分布するが、他臓器の病変と比較し、網膜血管腫とともに小児期早期からの発症も多いのが特徴的である(最若年発症年齢2歳)<sup>1,2</sup>。本邦の平成 21~23 年度の全国疫学調査研究では 62 例が集積され、発症年齢分布は 10~75 歳、中央値は 31.5 歳で、15~20 歳と 35~40 歳に二峰性のピークがみられた<sup>3</sup>。小児発症の褐色細胞腫・パラングリオーマ(Pheochromocytoma[PCC]・Paraganglioma[PG L];両者の総称を PPGL と略す)では 80%程度が遺伝性の背景を持つと考えられ、その中で最も頻度が高いのが VHL 病(27~51%)で、以下 SDHB(13~39%)、SDHD(8~10%)のバリエーション陽性例が続く<sup>4,5</sup>。

VHL における PPGL の生涯発症率は 15~20%程度とされ<sup>6</sup>、最近のメタ解析では、VHL 病の患者集団全体で見た場合には、PPGL の合併頻度は 19.4%<sup>7</sup>、本邦の疫学調査でも 15.4%である<sup>3</sup>。なお、PPGL を発症しない家系を1型、PPGL を発症する家系を2型とする家系分類が以前から存在する<sup>8</sup>。そして1型家系は VHL 遺伝子にフレームシフトやナンセンスバリエーションなどの短縮型バリエーションを、2型家系は同遺伝子にミスセンスバリエーションを有することが多いことが経験されてきた。2型家系に限った場合、PPGL の発症頻度は 60%程度と非常に高く<sup>7</sup>、中には全患者が発症する家系例も存在する<sup>9</sup>。このように論文報告や疾患データベース等で2型家系での遺伝子バリエーションとして特徴付けられているもの(表1参照)は、PPGL の発症リスクはそれ相応に高く、未発症者であっても下記のサーベイランスが欠かせない。一方、Clinical Interpretation of Variants in Cancer(CIViC)を用いた VHL 患者 2,146 症例の検討では非短縮型バリエーション 1,374 症例(ミスセンスバリエーション 1,339 症例)中 688 症例(50.1%)に PPGL 発症を認めたのに対して、短縮型バリエーション 647 症例においても 72 症例(11.1%)が PPGL を有したと報告されている<sup>10</sup>。従って、典型的な2型家系でなくても、あるいは短縮型バリエーションを有する症例であっても、PPGL 合併の可能性に常に留意する必要がある。なお、VHL 病の家系分類については、IX.遺伝の【遺伝子型と表現型の関連】の頁(p.65)も参照のこと。

表1. 代表的な2型家系のバリエント

|                       |                        |                       |
|-----------------------|------------------------|-----------------------|
| c.292T>C(p.Tyr98His)  | c.293A>G(p.Tyr98Cys)   | c.334T>C(p.Tyr112His) |
| c.371C>T(p.Thr124Ile) | c.414A>G(p.Pro138Pro)* | c.470C>T(p.Thr157Ile) |
| c.482G>A(p.Arg161Gln) | c.499C>T(p.Arg167Trp)  | c.500G>A(p.Arg167Gln) |

注1)

上記バリエントは、日本を含む複数の異なる国や地域において、家族集積性および複数家系で報告が認められた代表的なバリエントを挙げている<sup>10,11</sup>。その他のバリエントについても、随時最新の疾患データベース(ClinVar、HGMD、The UMD- VHL mutations database 等)を参照のこと。

- ・〈ClinVar〉 <https://www.ncbi.nlm.nih.gov/clinvar/>
- ・〈HGMD〉 <http://www.hgmd.cf.ac.uk/ac/index.php>
- ・〈VHL interaction and mutations database〉 <http://vhldb.bio.unipd.it>
- ・〈The UMD- VHL mutations database〉 <http://www.umd.be/VHL/>

注2)

c.414A>G(p.Pro138Pro)は、アミノ酸配列に影響を及ぼさない同義置換であるが、エクソン2のスキッピングを促進し、スプライシング異常を介して VHL 機能不全を引き起こすことが機能解析によって示唆されている<sup>12</sup>。白人および日本人 PPGL 患者においても複数の家系で本バリエントが同定されており<sup>11,13</sup>、ClinVar の疾患データベースにおいて病的バリエントとして登録されている。

【症状】

PPGL 症例ではカテコールアミン過剰により高血圧、動悸、頻脈、胸痛、頭痛、顔面蒼白、発汗、不安感、便秘等の消化器症状などの多彩な症状を呈する<sup>14</sup>。また時に心筋梗塞、不整脈、大動脈解離、タコツボ心筋症、心不全、高血圧性脳症、脳血管疾患など重篤な合併症をきたす例もある。しかし、一方で VHL 関連 PPGL ではカテコールアミン過剰による症状が軽微または認められない症例もしばしばある<sup>15</sup>。これらは画像サーベイランスの際に、副腎や後腹膜、あるいは胸腔内の腫瘍病変として検出されることが多い<sup>15</sup>。無症候性の PPGL が潜在する場合でも麻酔、手術侵襲、ヨード系造影剤、薬剤など VHL 診療における種々の誘因により高血圧クリーゼを呈し得るため、これらの処置に際しては事前に PPGL が無いことを確認しておく必要がある。また VHL 関連 PPGL では、他の PPGL と比較して、ノルアドレナリンとその代謝産物であるノルメタネフリンが、アドレナリン、メタネフリンよりも優勢であることが臨床病態および分子生化学的解析でも示されている<sup>5,16,17</sup>。

### 【診断・検査】

PPGL に関する検査として、日本内分泌学会編集の『褐色細胞腫・パラグングリオーマ診療ガイドライン 2018』を参考に生化学検査と画像検査を行う。

#### 〈生化学検査〉

##### 1. サーベイランス<sup>14</sup>

- ① 血中遊離メタネフリン、ノルメタネフリンの上昇(最新のカットオフ値参照:特に VHL では血中遊離ノルメタネフリンのみ上昇する場合は多い事に注意)
- ② 随時尿中メタネフリン2分画の上昇(正常上限の3倍以上または 500ng/mg・Cr 以上で陽性)

・ 採血検査は最低 20 分の安静臥床後行う。

##### 2. 機能診断<sup>14</sup>

24 時間尿中メタネフリン2分画の上昇(正常上限の3倍以上)

#### 注1)

血中遊離メタネフリン分画が、2019 年より保険収載になったこと、血中カテコールアミン濃度・尿中カテコールアミン排泄量と比較し診断精度が高いとの報告が多く<sup>18-21</sup>、海外の PPGL ガイドラインでも診断に利用されていることをふまえて<sup>22</sup>、生化学検査については、尿中メタネフリン分画と血中遊離メタネフリン分画を中心に記載している。

#### 注2)

サーベイランス・機能検査では、個々の被検者の負担や病態等を考慮したうえで、最適なものを適宜実施する。

#### 注3)

VHL 関連 PPGL の特徴として、ノルアドレナリンとその代謝産物であるノルメタネフリンが上昇する一方、アドレナリン、メタネフリンは正常域にとどまることが多いので、注意が必要である<sup>16,17</sup>。すなわち、サーベイランスや機能検査で正常域～境界域に留まる PPGL も存在するため<sup>17</sup>、下記に記す画像検査のサーベイランスも適宜追加し(15 歳以上は必須)、総合的な PPGL の臨床診断を行う。

## 〈画像検査〉

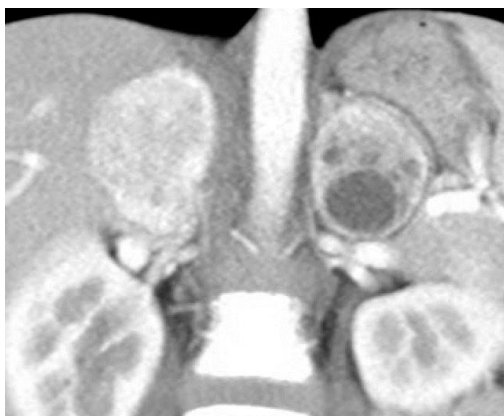PPGLの画像診断としてCT、MRI、 $^{123}\text{I}$ -meta-iodobenzylguanidine(MIBG)シンチグラフィなどがある<sup>14</sup>。CT 検査は疾患特異性が低いが、空間分解能に優れている。副腎腫瘍のうち褐色細胞腫(PCC)では脂肪を含まないのが特徴であり、CT 値 $\geq 20\text{HU}$ であることが多い。PCC は血管が豊富なため、造影 CT のダイナミック早期相で濃染し、後期相で造影剤の洗い出し(washout)がみられる。しかし、ヨード造影剤は本症に対しては原則禁忌となっているため、造影 CT の施行時には、①文書による同意、②発作の発症を認めた際の準備(血圧、心電図モニター、フェントラミン<レギチーン®>)が推奨される<sup>14</sup>。

MRI 検査も疾患特異性は低いが、PCC は T1 強調画像で低信号、T2 強調画像で高信号、chemical shift imaging の opposed phase で信号低下を呈さないことが副腎腺腫との鑑別点である。造影により早期相で濃染し後期相で造影剤の洗い出しが認められる。コントラスト分解能が高いため、PGL や再発、転移の診断能が高い<sup>14</sup>。また VHL 病における画像によるサーベイランスは、15 歳から隔年で 64 歳までと長期間推奨されており、MRI が選択されている<sup>23</sup>。

$^{123}\text{I}$ -MIBG シンチグラフィは疾患特異性が高く、全身検索が容易であるが、空間分解能が低いため小病変に対する感度は低い<sup>14</sup>。

$^{18}\text{F}$ -FDG-PET 検査は PPGL に対して疾患特異性はないが、悪性の場合感度が高いとされ<sup>14,22</sup>、全身検索が容易である。よって転移などを疑い全身検索が必要な場合考慮する。

両側性 PCC では、VHL 遺伝子や RET 遺伝子病的バリエーションを認めることが多く、両側性 PCC の場合、VHL 病を含む遺伝性褐色細胞腫を念頭に検索するべきである<sup>11,24</sup>。



[造影 CT 早期相]

両側副腎に腫瘍が確認され、不均一だが早期濃染を認める。  
左側では嚢胞性変化も認められる。

〈サーベイランス法<sup>23</sup>〉

VHL 病2型家系患者、VHL 遺伝子の病的バリエントを有する者、および遺伝学的状態が不明のリスクのある血縁者に対して、

- ・ 2歳から毎年、問診、血圧・心拍測定
- ・ 5歳から毎年、サーベイランスの生化学検査
- ・ 15歳から隔年で画像検査(腹部単純MRI)
- ・ 妊娠前には、問診、血圧・心拍測定、生化学検査、画像検査で褐色細胞腫の有無について確認する。場合によっては、妊娠中にもMRI検査施行を考慮する。
- ・ 腎、副腎・後腹膜、脾等の腹部臓器の画像検査では関係する診療科の協力のもとに重複を避け効率よく実施する。

## 〈鑑別診断〉

副腎腫瘍としては、副腎皮質腺腫、副腎皮質癌、両側副腎皮質過形成、骨髄脂肪腫、転移性腫瘍、神経節神経腫などと鑑別を要する<sup>25</sup>。遺伝性褐色細胞腫として、多発性内分泌腫瘍症2型(RET)、神経線維腫症1型(NF1)、遺伝性褐色細胞腫/パラングリオーマ症候群(SDHA、SDHB、SDHC、SDHD、SDHAF2、TMEM127、MAX、FH)などを考慮する<sup>26</sup>。

## 【治療】

治療は非遺伝性症例と同様に腫瘍摘出手術を行う。VHL 病 では同時性、異時性に生涯にわたって多発、再発を繰り返す。そのため、複数回の手術が必要となる可能性が高いため、

- i. 可能な限り部分切除により副腎皮質機能の温存をはかる。<sup>27</sup>
- ii. 小児期、若年期に手術を受ける可能性が高いため腹腔鏡による低侵襲手術を行うことが重要である。
- iii. 初発症例では、ほぼ全例で腹腔鏡手術などの低侵襲手術が可能である。
- iv. 副腎部分切除後の再発症例であっても、まずは、腹腔鏡手術によるアプローチで手術を開始すべきであり、癒着が高度の場合は開腹手術に切り替えることが推奨される。

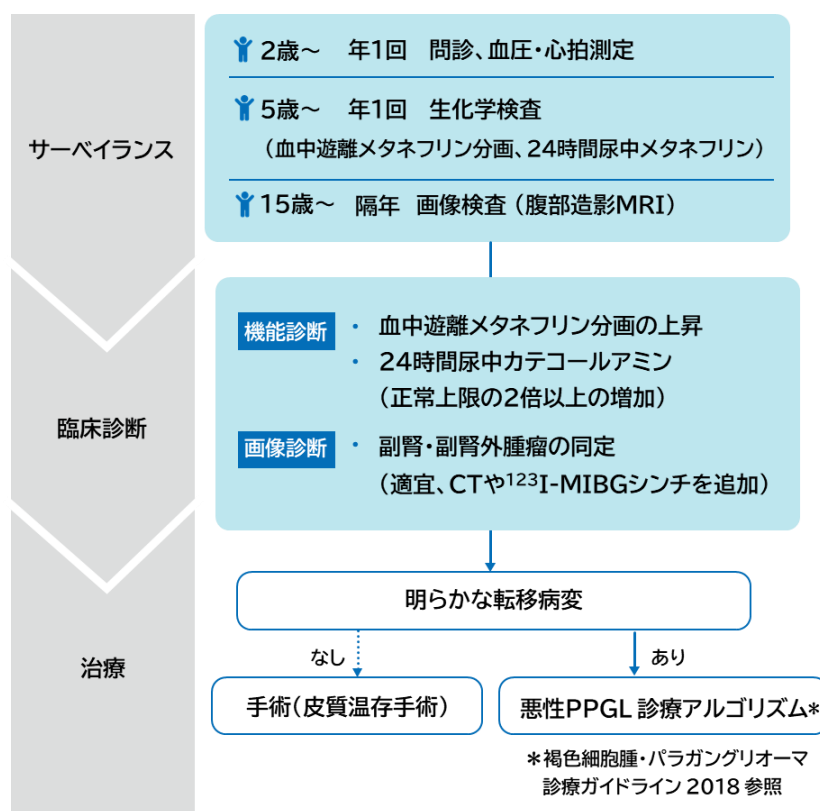
なお、機能性 PPGL の周術期管理において選択的  $\alpha 1$  遮断薬を中心とした薬物療法や循環血漿量の補正などの内科的治療が重要であり、日本内分泌学会編集の『褐色細胞腫・パラングリオーマ診療ガイドライン 2018』を参照に実施する<sup>14</sup>。

【予後】

2017年にWHO腫瘍分類にてすべてのPPGLは転移の可能性のある悪性腫瘍と定義づけられたが、明らかな転移性あるいは局所浸潤性病変を有する場合には「悪性」の表現を用いる。PCC全体の予後に関しては良性では5年生存率、10年生存率ともに99%、悪性例では5年生存率が75.4%、91%といった報告がある(平成21年度のPPGL全国疫学調査では本邦における悪性の頻度は11.0%多発性の頻度は12.7%であった)<sup>14</sup>。

VHLに伴うPPGLに関しては、転移性の頻度は5~8%程度と低い傾向で、無症候性のPCCも多いとされる<sup>6,17</sup>。本邦の疫学調査においても、VHL病に伴うPPGL62例について両側性PCCが26例(41.9%)、PGLが8例(12.9%)、転移が確認された悪性例が4例(6.5%)で、この4例は全員死亡しており、また両側副腎の術後でステロイド補充療法がなされた14例中1例は、感染症の併発が原因で死亡していた。一方、循環器系合併症による死亡例はみられなかったとの報告がある<sup>3</sup>。遺伝性疾患であるVHLに伴うPPGLは再発の高リスク患者であり、生涯を通じた経過観察が推奨される<sup>14,28</sup>。治療法に関しては、副腎皮質温存術を選択することが推奨されるが、この選択により再発リスクは大きく上がらずに副腎皮質機能温存によって予後が改善する<sup>27,29</sup>。長期的な予後を明らかにするためには今後更なる症例の集積が必要だと考えられる。

【フローチャート】



【参考文献】

1. Rednam SP, Erez A, Druker H, et al. von Hippel-Lindau and Hereditary Pheochromocytoma/Paranglioma Syndromes: Clinical Features, Genetics, and Surveillance Recommendations in Childhood. *Clin. Cancer Res.* 2017 Jun;23(12):e68-e75.
2. Sovinz P, Urban C, Uhrig S, et al. Pheochromocytoma in a 2.75-year-old-girl with a germline von Hippel-Lindau mutation Q164R. *Am. J. Med. Genet. A.* 2010 Jul;152a(7):1752-1755.
3. 執印太郎, 矢尾正祐, 篠原信雄, 他. 本邦 von Hippel-Lindau 病に伴う褐色細胞腫の特徴:全国疫学調査とその解析結果. *日本泌尿器科学会雑誌.* 2012;103(3):557-561.
4. Bausch B, Wellner U, Bausch D, et al. Long-term prognosis of patients with pediatric pheochromocytoma. *Endocr. Relat. Cancer.* 2014 Feb;21(1):17-25.
5. Kuo MJM, Nazari MA, Jha A, et al. Pediatric Metastatic Pheochromocytoma and Paranglioma: Clinical Presentation and Diagnosis, Genetics, and Therapeutic Approaches. *Front. Endocrinol.* 2022;13:936178.
6. Nölting S, Bechmann N, Taieb D, et al. Personalized Management of Pheochromocytoma and Paranglioma. *Endocr. Rev.* 2022 Mar;43(2):199-239.
7. Castro-Teles J, Sousa-Pinto B, Rebelo S, et al. Pheochromocytomas and paragangliomas in von Hippel-Lindau disease: not a needle in a haystack. *Endocrine connections.* 2021 Oct;10(11):R293-R304.
8. Neumann HP, Wiestler OD. Clustering of features of von Hippel-Lindau syndrome: evidence for a complex genetic locus. *Lancet.* 1991 May;337(8749):1052-1054.
9. Chen F, Kishida T, Yao M, et al. Germline mutations in the von Hippel-Lindau disease tumor suppressor gene: correlations with phenotype. *Hum. Mutat.* 1995;5(1):66-75.
10. Chiorean A, Farncombe KM, DeLong S, et al. Large scale genotype- and phenotype-driven machine learning in von Hippel-Lindau disease. *Hum. Mutat.* 2022 Sep;43(9):1268-1285.
11. Yonamine M, Wasano K, Aita Y, et al. Prevalence of Germline Variants in a Large Cohort of Japanese Patients with Pheochromocytoma and/or Paranglioma. *Cancers.* 2021 Aug;13(16)
12. Flores SK, Cheng Z, Jasper AM, et al. A synonymous VHL variant in exon 2 confers susceptibility to familial pheochromocytoma and von Hippel-Lindau disease. *J. Clin. Endocrinol. Metab.* 2019 Apr;104(9):3826-3834.
13. Liu F, Calhoun B, Alam MS, et al. Case report: a synonymous VHL mutation (c.414A > G, p.Pro138Pro) causes pathogenic familial hemangioblastoma through dysregulated splicing. *BMC Medical Genet.* 2020 Feb;21(1):42.



14. 褐色細胞腫・パラガングリオーマ診療ガイドライン 2018(全文). 日本内分泌学会雑誌. 2018;94(S.August):1-90.
15. Walther MM, Reiter R, Keiser HR, et al. Clinical and genetic characterization of pheochromocytoma in von Hippel-Lindau families: comparison with sporadic pheochromocytoma gives insight into natural history of pheochromocytoma. *J. Urol.*1999 Sep;162(3 Pt 1):659-664.
16. Eisenhofer G, Lenders JW, Linehan WM, et al. Plasma normetanephrine and metanephrine for detecting pheochromocytoma in von Hippel-Lindau disease and multiple endocrine neoplasia type 2. *N. Engl. J. Med.* 1999 Jun;340(24):1872-1879.
17. Li SR, Nicholson KJ, McCoy KL, et al. Clinical and Biochemical Features of Pheochromocytoma Characteristic of von Hippel-Lindau Syndrome. *World J. Surg.* 2020 Feb;44(2):570-577.
18. Grouzmann E, Drouard-Troalen L, Baudin E, et al. Diagnostic accuracy of free and total metanephrines in plasma and fractionated metanephrines in urine of patients with pheochromocytoma. *Eur. J. Endocrinol.* 2010 May;162(5):951-960.
19. Lenders JW, Pacak K, Walther MM, et al. Biochemical diagnosis of pheochromocytoma: which test is best? *Jama.* 2002 Mar;287(11):1427-1434.
20. Sawka AM, Jaeschke R, Singh RJ, et al. A comparison of biochemical tests for pheochromocytoma: measurement of fractionated plasma metanephrines compared with the combination of 24-hour urinary metanephrines and catecholamines. *J. Clin. Endocrinol. Metab.* 2003 Feb;88(2):553-558.
21. Unger N, Pitt C, Schmidt IL, et al. Diagnostic value of various biochemical parameters for the diagnosis of pheochromocytoma in patients with adrenal mass. *Eur. J. Endocrinol.*2006 Mar;154(3):409-417.
22. Lenders JW, Duh QY, Eisenhofer G, et al. Pheochromocytoma and paraganglioma: an endocrine society clinical practice guideline. *J. Clin. Endocrinol. Metab.*2014 Jun;99(6):1915-1942.
23. Alliance V. VHLA Suggested Active Surveillance Guidelines.
24. Neumann HPH, Young WF, Jr., Eng C. Pheochromocytoma and Paraganglioma. *N. Engl. J. Med.* 2019 Aug;381(6):552-565.
25. 日本内分泌学会編. 副腎偶発腫瘍. 内分泌代謝科専門医研修ガイドブック. 2018:434-437.
26. Muth A, Crona J, Gimm O, et al. Genetic testing and surveillance guidelines in hereditary pheochromocytoma and paraganglioma. *J. Intern. Med.* 2019 Feb;285(2):187-204.
27. Castinetti F, Taieb D, Henry JF, et al. MANAGEMENT OF ENDOCRINE DISEASE: Outcome of adrenal sparing surgery in heritable pheochromocytoma. *Eur. J. Endocrinol.*2016 Jan;174(1):R9-R18.

28. Plouin PF, Amar L, Dekkers OM, et al. European Society of Endocrinology Clinical Practice Guideline for long-term follow-up of patients operated on for a pheochromocytoma or a paraganglioma. *Eur. J. Endocrinol.* 2016 May;174(5):G1-G10.
29. Neumann HPH, Tsoy U, Bancos I, et al. Comparison of Pheochromocytoma-Specific Morbidity and Mortality Among Adults With Bilateral Pheochromocytomas Undergoing Total Adrenalectomy vs Cortical-Sparing Adrenalectomy. *JAMA network open.* 2019 Aug;2(8):e198898.

## VII. 精巣上体嚢胞腺腫: Epididymal cystadenoma

### 【要約】

- ・ 診断は触診と超音波検査によって行う。
- ・ 悪性化は非常に稀であり経過観察が奨められる。
- ・ 疼痛・違和感などの症状が出現した場合は腫瘍摘出術を考慮する。

### 【発症年齢・頻度】

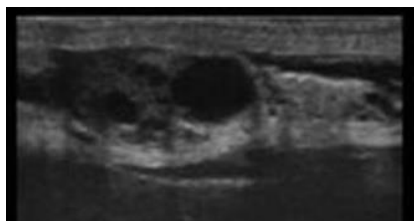
男性患者の 25～60%の患者に 10 歳代で発生する。片側性、両側性、多発性のいずれの形式でも発病し平均 10×14mm 程度の大きさになると報告されている<sup>1</sup>。

### 【症状・病理診断】

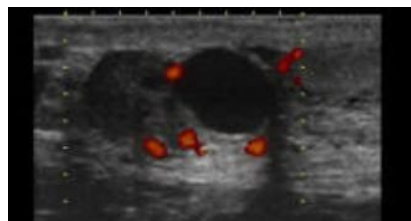
症状としては陰嚢の違和感などが主体である。両側性の場合には不妊症(閉塞性無精子症)の原因となる可能性がある。病的には拡張した精管の像であり多発性嚢胞を示す<sup>1</sup>。

### 【診断・検査】

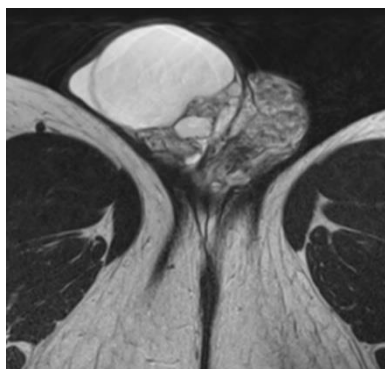
診断は触診と超音波検査によって行う<sup>2,3</sup>。鑑別診断としては精巣腫瘍があげられる。



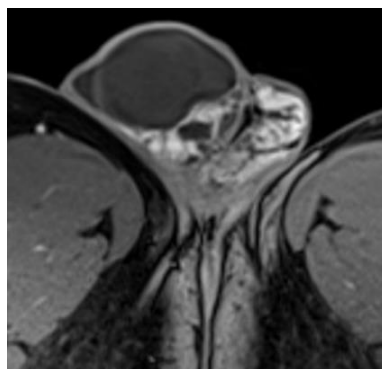
[超音波検査]



[超音波検査]



[MRI T2 強調画像]



[MRI ガドリニウム造影 T1 強調画像]

精巣上体嚢胞腺腫。大小様々な嚢胞構造を含有する精巣上体病変で、カラードプラ画像および造影画像で充実部分は血流が豊富であることが確認される。

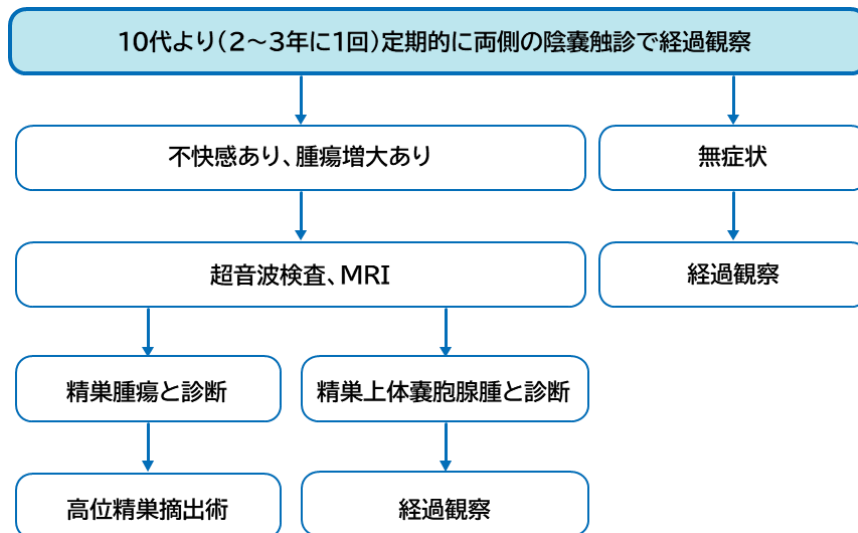
### 【治療】

無症状では腫瘍摘出などの治療は必要なく保存的な経過観察が奨められる。疼痛や違和感の強いものでは腫瘍摘出を考慮する。両側の手術を行った場合には精路が完全に遮断されることにより不妊症となるため注意が必要である。

### 【予後】

同側の精巣へ転移した悪性例が1例報告されているが、一般にはその可能性は非常に低いとされる<sup>4</sup>。

### 【フローチャート】



### 【参考文献】

1. Sideris L, Dube P, Rinke A. Antitumor effects of somatostatin analogs in neuroendocrine tumors. *Oncologist*. 2012;17:747-755.
2. Lonser RR, Glenn GM, Walther M, et al. von Hippel-Lindau disease. *Lancet*. 2003;361:2059-2067.
3. Choyke PL, Glenn GM, Wagner JP, et al. Epididymal cystadenomas in von Hippel-Lindau disease. *Urology*. 1997;49(6):926-931.
4. Pindoria N, Miki Y, Tay A, et al. Epididymal papillary cystadenocarcinoma metastasising to the testis in a patient with infertility managed with Onco-microTeSE. *J Surg Case Rep*. 2016 Nov;2016(11). 1-3.

## VIII. 小児

### 【要約】

- ・ 小児科医の役割は、i)適切なサーベイランスを行うこと、ii)医療チームのハブ的存在として他職種と密に連携すること、iii)児が学校生活をスムーズに送るため調整を行うこと、iv)児の家族全体を支える要となることである。
- ・ VHL 病の家族歴がない場合、小児期には VHL 臨床診断基準を満たさないことがある。
- ・ 児への告知の際には、精神的な成熟度・理解力に合わせて、児に説明する内容と時期を慎重に検討する。
- ・ 検査(特に遺伝学的検査)と治療に際し、i)児の理解力に応じた説明を行った後にアセントを取得し、ii)鎮静など検査に伴うリスク、成長発達への影響も考慮する。
- ・ 褐色細胞腫の診断に有用な内分泌学的検査には小児基準値が設定されていないため、結果の解釈に注意を要する。

### 【小児 VHL 病の医学的管理】

本邦の小児 VHL 病について参考となる報告は、国内で 2009 年～2010 年に行われた調査に関する報告のみである<sup>1</sup>。現時点では、多くを海外からの報告を参考にせざるを得ない。本章では小児期に見られる主要な病変について記載する。検査と治療に際しては、児の理解力に応じた説明を行い、アセントを取得する。

### 〈小児期 VHL 関連腫瘍の診断〉

#### 中枢神経血管芽腫

発症最少年齢は、本邦で脊髄血管芽腫が5歳、小脳血管芽腫 10 歳、脳幹血管芽腫 10 歳、海外で中枢神経血管芽腫として3歳の報告がある<sup>1,2</sup>。まれにトルコ鞍、鞍上部(視神経など)にも発生する<sup>3</sup>。画像検査で発見される中枢神経血管芽腫の多くは無症状である。発生部位に関連し、頭痛、嘔気、歩行失調などの症状を呈することがある。診断には MRI 検査が有用である。

#### 褐色細胞腫

褐色細胞腫は 2017 年の WHO 内分泌臓器の腫瘍分類では転移の可能性のある腫瘍と定義され、VHL 病の褐色細胞腫の一部にも転移がみられる<sup>4</sup>。発症最少年齢は本邦で7歳、海外で2歳である。海外の報告では平均 11～12 歳の発症である。高血圧、頭痛、発汗過多、動悸などのカテコールアミン過剰症状に加え、小児では成長率低下や注意欠如・多動症が診断の契機になりうる。カテコールアミンクリーゼによりはじめて診断される場合がある。症状

から褐色細胞腫を疑った際に、血漿遊離メタネフリン分画、尿中メタネフリン分画の測定が有用である。小児では蓄尿が困難で随時尿でしか評価できないことも多い。小児基準値は設定されていないため、サーベイランスによる早期診断には限界がある。血中カテコールアミンは採血条件による影響等で変動が大きく、解釈が難しい。内分泌学的検査でカテコールアミン産生腫瘍の存在が支持された際に、画像検査で腫瘍を同定する。一般的に、小児において腹部の超音波検査は簡便に腫瘍を同定できるが、副腎腫瘍の同定は困難である。MRI はコントラスト分解能が高く、副腎腫瘍の同定に有用である。CT は放射線被曝を伴うことから、小児では可能な限り避けることが望ましい。本邦でヨード造影剤は、褐色細胞腫の患者およびその疑いのある患者は診断上やむを得ないと判断される場合を除き、カテコールアミンクリーゼを誘発する危険から、投与しないこととされている。<sup>123</sup>I-MIBG シンチは副腎腫瘍の質的診断と褐色細胞腫の転移検索に有用とされる一方、CT あるいは MRI に追加しても診断精度がほとんど上昇しないことも成人で示されている<sup>5</sup>。VHL 病の褐色細胞腫では転移が少ないこと、小児であることを勘案して <sup>123</sup>I-MIBG シンチの必要性を個々に検討する。成人では、<sup>123</sup>I-MIBG シンチの診断能が低い場合には FDG-PET も考慮されるが、小児での有用性を示した報告はない<sup>6</sup>。

#### 網膜血管腫

0歳時より眼底サーベイランスを開始する。新生児、乳幼児は眼症状を訴えることが困難であることに留意する。小児の眼底検査は困難であるため、広角眼底撮影が有効である。

#### 内リンパ嚢腫瘍

海外での発症最少年齢は6歳である<sup>7</sup>。耳鳴り、めまい、難聴を呈する。診断には MRI 検査が有用である。内リンパ嚢腫瘍の症状はメニエール病と似ているため注意が必要である<sup>8</sup>。

#### その他の病変

VHL 関連腎細胞がんの最少年齢は本邦で 15 歳、海外で 13 歳である。隣神経内分泌腫瘍の最少年齢は海外で 12 歳である<sup>9,10</sup>。

#### 〈小児 VHL 病の臨床診断〉

一部の VHL 病患者は、小児期に初発症状を呈し、小児期のうちには診断基準を満たす徴候が揃わない。多くのガイドラインで、小児において第一度近親者(両親、同胞)が VHL 病と診断されていて、児に VHL 関連徴候が一つあれば、児を VHL 病と臨床診断することは可能とされている。その一方で、VHL と診断された第一度近親者がおらず、VHL 関連徴候が初発症状のみの場合、VHL 病と臨床診断することは難しい。

#### 〈小児 VHL 病の分子遺伝学的診断〉

小児で一つの VHL 関連徴候を有するものの VHL 病と診断された第一度近親者がいない場合、以下の3つの可能性を考慮する必要がある。

1. 生殖細胞系列 *VHL* 遺伝子病的バリエントを有し、まだ他の VHL 関連徴候が揃っていない。
2. 体細胞系列 *VHL* 遺伝子病的バリエントを症状発現臓器にのみ有している。
3. そもそも VHL 病ではない。

このように VHL 関連徴候や家族歴から VHL 病の臨床診断が困難な場合でも *VHL* 遺伝子解析で分子遺伝学的に診断できることがあることから遺伝子解析は有用である。

小児 VHL 病において、生殖細胞系列 *VHL* 遺伝子病的バリエントを同定した際のメリットは、発端者のサーベイランスの立案、VHL 関連腫瘍の良悪性を含めた生物学的特性・予後の推測である。家系解析により、同胞と両親の発症前診断が可能である。体細胞系列 *VHL* 病的バリエントの同定は、生殖細胞系列 *VHL* 遺伝子病的バリエントのときと同様、VHL 関連腫瘍の生物学的特性・予後の推測に役立つ。

*VHL* 遺伝子のイントロン部を切断部位とする染色体均衡型転座の成人例で VHL 関連腫瘍が多発したことから、従来の遺伝学的検査で *VHL* 遺伝子病的バリエントが同定されない場合、染色体検査も考慮する<sup>11</sup>。

*VHL* 遺伝子欠失を伴う 3p 欠失症候群で VHL 関連腫瘍が多発した成人例が報告された<sup>12</sup>。3p 欠失症候群で *VHL* 遺伝子欠失を伴う場合、精神運動発達遅滞、欠失している隣接遺伝子の影響を考慮した VHL 関連腫瘍のサーベイランスが必要と考えられる。

遺伝学的検査を行う際には、患児の理解力に応じた説明を行い、可能な限り患児に理解してもらうように努める必要がある(アセントの取得)。親には、遺伝学的検査のメリット、デメリット、検査の限界等について十分に説明し同意を得る必要がある(インフォームドコンセントの取得)。

#### 〈小児におけるサーベイランスの留意点〉

小児においてサーベイランスを行う際、以下の点について留意する必要がある。

- ・ 画像検査などを行う際、年齢や発達状況によっては鎮静薬を必要とする。
- ・ 成長、神経発達、生殖能力への影響を考慮し、可能なかぎり放射線被曝を避ける。
- ・ 血漿遊離メタネフリン分画、尿中メタネフリン分画など褐色細胞腫の診断に有用な検査項目で小児基準値が設定されていない。

〈小児期に発生する VHL 関連腫瘍の治療〉

中枢神経血管芽腫

小児 VHL 病に関連する中枢神経血管芽腫の治療についてのガイドラインはない<sup>13</sup>。基本的には良性であり、腫瘍増大速度も速くない。周囲の組織への圧迫症状を呈し、かつ安全に摘出可能と判断した場合に手術を考慮する<sup>14</sup>。手術によって症状は軽快し、治癒が見込まれる。症状を呈していない病変に対する手術は議論がある。定位放射線手術は根治術ではないが、腫瘍サイズのコントロールが可能で神経症状の改善も見込める。

褐色細胞腫

原則手術である。術式などについて明確なガイドラインはまだない<sup>16</sup>。実際の術式の選択は体格、腫瘍サイズなどが加味され、施設や術者の判断によるところが大きい。小児 VHL 関連褐色細胞腫に対する開腹での副腎摘出術が行われることは少なくなってきた。小児 VHL 病両側褐色細胞腫においても副腎部分切除術や皮質温存副腎摘出術が副腎不全のリスクを低減するとされている。副腎部分切除術の長期予後のデータは少ない。

成人患者と同様、褐色細胞腫の診断後速やかに、かつ手術に先立って高血圧を是正する。選択的 $\alpha$ 1遮断薬から開始し、必要があれば $\beta$ 遮断薬や Ca 拮抗薬など他の降圧薬を追加していく。手術直前には生理食塩水補液により血管内容量を十分に確保することが重要である。

メチロシンは、褐色細胞腫のカテコールアミン分泌過剰状態の改善を目的とする。本邦では 12 歳以上の小児で保険適応が認められている。

転移を有する症例では CVD 療法(シクロフォスファミド、ビンクリスチン、ダカルバジン)が選択肢となる。

<sup>123</sup>I-MIBG を取り込む難治性褐色細胞腫では、3-ヨードベンジルグアニジン(<sup>131</sup>I)による内照射療法も検討可能である。小児の用量設定はされていない。

〈小児科から成人診療科へのトランジション〉

小児科医が、小児期発症の VHL 病患者の成人後も長期にわたり健康管理を行うことは困難であり、管理主体を成人診療科へ移行することも考慮する。小児科医が担ってきた医療チームのハブ的役割を成人診療科に移行した後も維持することが大切である。スムーズなトランジションのために、小児科医は前もってトランジションについて患者へ説明し、患者が自身の健康管理に積極的に参加できるよう準備しておく必要がある。その基盤となるのは、患者が VHL 病について十分に理解し、関連して継続受診の必要性、サーベイランスの意義を理解していることである。このことを小児科医は認識し、十分な時間をかけて準備をする必要がある。



### 【小児 VHL 病における心理社会的問題】

小児の生物学的特性は成人とは大きく異なり、小児患者を取り巻く環境も成人患者と大きく異なっている。小児 VHL 患者の心理社会面について特別な配慮が必要である。

#### 〈児への告知とフォロー〉

小児期・思春期の精神的な成熟度、理解力は年齢、個人によって大きく異なる。思春期の児は精神的に不安定なときもあり、とくに注意が必要である。個々の患者の精神的な成熟度・理解力に合わせて、児に説明する内容と時期を慎重に決める必要がある。告知の担当者は、小児 VHL 病や小児遺伝性腫瘍に精通している医師が望ましい。また、小児精神科医にもチームに参加してもらうことや、事前に両親とあらかじめ伝える内容を吟味することも重要である。発端者の小児患者が一見孤発例のようでもときに生殖細胞系列 VHL 遺伝子病的バリエーションが証明されうる。続く家系解析で両親のいずれかが VHL 遺伝子病的バリエーション保有者と判明することもある。親が VHL 病であることがわかっていた場合であっても、子が実際に VHL 関連腫瘍を発症した際、自責の念を感じる場合も多い。また、親が病的バリエーション保有者であると新たに判明した際は、自分自身の健康状態と家族の将来について心配が大きい。病的バリエーション非保有者の親も、配偶者と子の VHL 病診断確定に伴い、通院などの予定調整を行う負担や心理的、経済的な不安は大きい。担当医はこのような家族の不安を十分に想定し、発端者のみならず 家族全体をサポートする。同胞が VHL 病でないことが遺伝学的に確定した場合であっても、非罹患同胞の理解力に合わせて、同胞の VHL 病を正しく理解できるよう支援する。

#### 〈学校との連携〉

VHL 病は全身に異時性に病変が多発するため、治療のための入院回数が多くなり、また多くの診療科に受診するため通院回数も多い。小児 VHL 病の管理が学校生活に大きな影響を与えているということを医療者は常に認識してはいけない。勉強面だけに留まらず、運動面、部活動、友達関係などについても学校と綿密に連携し、情報収集に努め、問題を解決する。長期入院の際は、院内学級などでのサポートも積極的に考慮し、スムーズに復学できるよう配慮が必要である。

#### 〈医療費助成〉

本邦では多くの自治体で、子ども医療費の助成制度が設けられており、対象年齢や助成の程度はさまざまだが、疾患が限定されず利用可能である。さらに 2023 年 1 月時点で VHL 病と褐色細胞腫は小児慢性特定疾病(<https://www.shouman.jp/>)の対象疾患であり、一定の基準を満たす症例では、18 歳になるまで、引き続き治療が必要と認められる場合は 20 歳になるまで、経済的助成を受けることが可能なことがある。

【参考文献】

1. Takayanagi S, Mukasa A, Nakatomi H, et al. Development of Database and Genomic Medicine for von Hippel-Lindau Disease in Japan. *Neurol Med Chir* . 2017;57(2):59-65.
2. Kimura N, Takekoshi K, Naruse M. Risk stratification on pheochromocytoma and paraganglioma from laboratory and clinical medicine. *J Clin Med*. 2018;7(9):242.
3. Qiu J, Zhang K, Ma K, et al. The genotype-phenotype association of von Hippel Lindau disease based on mutation locations: a retrospective study of 577 cases in a Chinese population. *Front Genet*. 2020;11:532588.
4. Tischler AS, de Krijger RR, Gill AJ, et al. Pheochromocytoma. In: Lloyd RV, Osamura RY, Klöppel G, Rosai J (eds). *WHO Classification of Tumours of Endocrine Organs*, 4th ed. Lyon, France: International Agency for Research on Cancer; 2017. p. 183-189.
5. Rao D, van Berkel A, Piscaer I, et al. Impact of 123 I-MIBG scintigraphy on clinical decision making in pheochromocytoma and paraganglioma. *J Clin Endocrinol Metab*. 2019;104(9):3812-3820.
6. Lenders JW, Duh QY, Eisenhofer G, et al. Pheochromocytoma and paraganglioma: an endocrine society clinical practice guideline. *J Clin Endocrinol Metab*. 2014;99(6):1915-1942.
7. Bausch B, Wellner U, Peyre M, et al. Characterization of endolymphatic sac tumors and von Hippel-Lindau disease in the International Endolymphatic Sac Tumor Registry. *Head & neck*. 2016;38(S1):E673-E679.
8. Hansen MR, Luxford WM. Surgical outcomes in patients with endolymphatic sac tumors. *Laryngoscope*. 2004;114(8):1470-1474.
9. Langrehr JM, Bahra M, Kristiansen G, et al. Neuroendocrine tumor of the pancreas and bilateral adrenal pheochromocytomas. A rare manifestation of von Hippel-Lindau disease in childhood. *J Pediatr Surg*. 2007;42(7):1291-1294.
10. Dağdeviren Çakır A, Turan H, Aykut A, et al. Two childhood pheochromocytoma cases due to von Hippel-Lindau disease, One associated with pancreatic neuroendocrine tumor: a very rare manifestation. *J Clin Res Pediatr Endocrinol*. 2018;10(2):179-182.
11. Ricketts CJ, Vocke CD, Lang M, et al. A germline 1;3 translocation disrupting the *VHL* gene: a novel genetic cause for von Hippel-Lindau. *J Med Genet*. 2022;59(1):18-22.
12. Morisawa K, Sato T, Shimoyamada M, et al. Adapted whole-body surveillance for von Hippel-Lindau-associated tumors in 3p deletion syndrome with VHL deletion: a case report. *Pediatr Blood Cancer*. 2022;69(11):e29732.

13. Yang B, Li Z, Wang Y, et al. Central nervous system hemangioblastoma in a pediatric patient associated with von Hippel-Lindau disease: a case report and literature review. *Front Oncol.* 2021;11:683021.
14. Louise M Binderup M, Smerdel M, Borgwadt L , et al. von Hippel-Lindau disease: updated guideline for diagnosis and surveillance. *Eur J Med Genet.* 2022;65(8):104538.
15. Fallah J, Brave MH, Weinstock C, et al. FDA Approval Summary: Belzutifan for von Hippel-Lindau disease associated tumors. *Clin Cancer Res.* 2022;28(22):4843-4848.
16. Rubalcava NS, Overman RE, Kartal TT, et al. Laparoscopic adrenal-sparing approach for children with bilateral pheochromocytoma in von Hippel-Lindau disease. *J Pediatr Surg.* 2022;57(3):414-417.

## IX. 遺伝

### 【要約】

- ・ VHL 病の臨床診断基準を満たす患者にも VHL 遺伝学的検査は必須である。
- ・ すでに家系内の患者における病的バリエントが同定されている場合を除き、VHL 患者あるいは VHL 疑い患者に対する VHL 病の遺伝学的検査としてシーケンス解析と MLPA 法の両方が必要である。
- ・ すでに家系内の患者における病的バリエントが同定されている場合の血縁者に対しては同一のバリエントの有無を調べるシングルサイト検査を行う。
- ・ すでに家系内の患者における病的バリエントが同定されている場合の未発症の血縁者に対する遺伝学的検査の実施年齢は眼科によるサーベイランスが必要な0歳以上と考えられる。
- ・ VHL 遺伝学的検査を実施する際にはその前後の遺伝カウンセリングが必須である。

### 【遺伝学的検査の方法および感度】

VHL 遺伝子の翻訳領域は 639 塩基(213 アミノ酸)であるが、splice 部位の異常、3' 側の異常や、大規模な DNA 鎖の欠失なども存在する。過去の解析結果では VHL 病の本邦における遺伝子診断の診断率は本邦例では 85%である<sup>1</sup>。シーケンス解析で対象者の 65%が診断可能であり、さらに 20%で MLPA (Multiplex ligation-dependent probe amplification)法などの欠失/重複検出法により DNA の大規模なバリエントが診断可能である<sup>2,3</sup>。

### 【遺伝学的検査の適応】

1. VHL 病の臨床診断基準を満たす患者:患者本人の診療には大きな影響を持たないが、血縁者が病的バリエントを共有しているかどうかを検査するためには、必須である。血縁者が病的バリエントを共有している場合にはサーベイランスの実施により病変の早期発見・治療が可能であり、予後の大幅な改善が期待できる。血縁者が病的バリエントを共有していない場合には無駄なサーベイランスは不要となる。
2. 臨床診断基準を満たさないが、VHL 病が疑われる下記のような場合(他の病変の有無などについて必要な画像検査・臨床検査が実施されていることが前提となる)
  - ・ 網膜血管腫(40 歳未満)
  - ・ 中枢神経系血管芽腫<sup>4</sup>
  - ・ 褐色細胞腫・パラガングリオーマ(20 歳未満)<sup>5</sup>
  - ・ 淡明細胞型腎細胞癌(35 歳未満)

- ・ 非機能性膵神経内分泌腫瘍(15 歳未満)
  - ・ 内リンパ嚢腫瘍<sup>6</sup>
  - ・ 精巣上体嚢胞腺腫(15 歳未満:特に多発性や両側性)
  - ・ 子宮広間膜嚢胞腺腫(特に多発性や両側性)
3. すでに家系内の患者における病的バリエントが同定されている場合の血縁者:  
全くの未発症者や何らかの症状を持つ血縁者に対して、シングルサイト検査を行う。
4. 腫瘍組織検体のみを用いるがん遺伝子パネル検査で、*VHL* 遺伝子に病的バリエントが検出され、生殖細胞系列由来が疑われる場合 (PGPV: Presumed Germline Pathogenic Variant)にシングルサイトの確認検査を行う<sup>7</sup>。

#### 【遺伝学的検査の結果解釈】

- *VHL* 病の臨床診断基準を満たす患者に病的バリエントが検出された場合:  
*VHL* 病が確定診断できる。また、血縁者に対するシングルサイト検査が可能になる。
- *VHL* 病の臨床診断基準を満たす患者にシーケンス解析と MLPA 法の両方を実施しても、病的バリエントが見いだされない場合:  
臨床診断は否定できない。*VHL* 遺伝子以外あるいは未知の遺伝子変異による可能性、実施した解析方法や解析範囲では検出できていない可能性がある。特に明らかな家族歴がある場合などはこの可能性が高くなる。家族歴がなく、2病変のみなどかろうじて臨床診断基準を満たす場合などは、モザイクの可能性もあり、病変組織を調べると遺伝学的に診断が確定できることがある。
- *VHL* 病の臨床診断基準を満たさないが、疑われる患者にシーケンス解析と MLPA 法の両方を実施しても、病的バリエントが見いだされない場合:  
*VHL* 病は完全に否定できるわけではないが、否定的といえる。特に家族歴がない場合はより否定的である。  
すでに家系内の患者における病的バリエントが同定されている場合の血縁者において、同一バリエントを有する場合:  
*VHL* 病と診断できる。未発症臓器に対するサーベイランスを継続して実施することが必要である。
- すでに家系内の患者における病的バリエントが同定されている場合の血縁者において、同一バリエントを有しない場合:  
*VHL* 病は否定でき、サーベイランスは不要である。

#### 【遺伝子型と表現型の関連】

VHL 病の病型分類として褐色細胞腫を伴わないものが1型、伴うものを2型とする考え方があり、1型には、短縮型バリエント(ナンセンスバリエント、フレームシフトを伴う挿入欠失)が多く、2型にはミスセンスバリエントが多いとされる。しかしながら、短縮型バリエントであってものに褐色細胞腫を発症することもまれでなく、遺伝子型からの病型分類はできない。血縁者でも、別病型となりうることもあり、臨床的観点から利用できる情報ではない。

#### 【浸透率・*de novo* 変異の頻度】

VHL 病的バリエントでは疾患浸透率は高い。VHL 病的バリエントの保持者のほぼ全員が65歳までに症状を呈する<sup>8</sup>。患者の約20%は(*de novo*)新生変異によると推測されており、必ずしも片親からの遺伝とは限らない。但し、片親の生殖細胞系列モザイク現象もある<sup>9</sup>。

#### 【遺伝カウンセリングの必要性】

遺伝カウンセリングでは患者と家族が必要とする遺伝学的情報とすべての関連情報を提供し、患者・家族のニーズを理解したうえで心理的不安を取り除き、自己決定ができるように支援する行為である。医療における遺伝学的検査・診断に関するガイドライン(2022年)では遺伝学的検査を実施する場合には必要に応じて適切な時期に遺伝カウンセリングを行うこととされている<sup>10</sup>。VHL 病は常染色体顕性遺伝性疾患であり、疾患に特有な症状をもつため、患者さんに遺伝子診断や診断、治療に関する有用な情報を提供して遺伝カウンセリングを行い支援することが必要となる。専門的なトレーニングを受けた臨床遺伝専門医および認定遺伝カウンセラーによって遺伝カウンセリングをチーム医療として行うことが望まれる。

#### 【遺伝カウンセリングの方法】

遺伝カウンセリングでは非指示的対応、共感的理解、受容的態度のカウンセリングの3原則を守る必要がある。遺伝カウンセリングでは正確な遺伝医学の知識をわかりやすく伝えることにより、遺伝的問題で悩む患者家族の不安を取り除く、相談者の考え方、感受性、事前の知識、理解力、不安の大きさ、医療に対する信頼感が個々で異なることに注意する。

#### 【VHL 病における病歴の調査と家系図の作成】

VHL 病の場合は中枢神経系血管芽腫、網膜血管腫、腎細胞癌、腎嚢胞、膵嚢胞、膵神経内分泌腫瘍、精巣上体嚢胞腺腫、内リンパ嚢腫瘍などに留意して行う。第1度近親者から、第2度近親者、第3度近親者までの血縁者について性、生年(月日)、年齢、既往歴(発症歴)、生死(死因)などを聴取する<sup>11,12</sup>。

## 【VHL 病の遺伝学的検査を行う際の説明事項】

1. VHL 病について具体的な説明(常染色体顕性遺伝性疾患、浸透率 100%)
2. 再発確率(子に遺伝する確率)50%(2分の1)
3. 遺伝学的検査の目的と検査方法の具体的説明
4. 遺伝学的検査の方法と病的バリエーションが検出される確率(高知大学医学部泌尿器科でシーケンス解析と MLPA 法で併せて約 85%の確率である。)
5. 予想される利益

## 陽性の結果が得られたとき

- ・ 陽性と確定して不確実性からの不安から解放
- ・ 発症のリスクを予測できる
- ・ 適切なサーベイランスにより、早期診断・早期治療に結び付けることができる
- ・ 病的バリエーションが特定でき、血縁者の遺伝子診断に役立つ

## 陰性の結果(家系内発症者に検出された病的バリエーションがない場合に限る)が得られたとき

- ・ 陰性が確定して不確実性の不安から解放され、それ以上の心配や検査などをせずに済む

6. 想定されるあるいは可能性のある問題点

## 陽性の結果が得られたとき

- ・ 親族に伝える必要性についてプレッシャーを感じる可能性
- ・ 子どもに遺伝する可能性が明確になり、不安が生じる可能性
- ・ 精神的ショックを受ける可能性

## VHL 発症者においてシーケンス解析および MLPA 法で病的バリエーションが検出されなかったとき

- ・ VHL 病の可能性は完全に否定できない
- ・ 血縁者の診断に遺伝学的検査の結果が利用できない

7. 遺伝学的検査を行わなかった場合

- ・ 発症前診断はできないため、一般の臨床診断で対応する
- ・ 将来に対する病気の発症についての不確実性がある

8. 未成年者では親権者等による代諾を得るが、16 歳以上では親権等者とともに対象者の同意も必要となる。16 歳未満であっても、理解力に応じたインフォームド・アセントを得るよう努める

9. プライバシーの保護

10. 検査を受けることの自由

上記 1～10 の項目について説明して同意(informed consent)を得る。

## 【遺伝学的検査後のフォローアップと家族への支援】

## ・ 家族(血縁者)への対応

患者本人の他に、家族にも遺伝カウンセリングを行うことが望ましい。遺伝のリスクがある血縁者に対しては、遺伝学的検査の状況により、次のように対応する。

(ア) 病的バリエーションであることが遺伝学的検査で確認できている患者および血縁者  
→VHL 病としてのサーベイランスを実施する

(イ) 遺伝学的検査を行っていない血縁者  
→1/2 at risk 者として VHL 病のサーベイランスを実施する

(ウ) 病的バリエーションがないことを遺伝学的検査で確認できている血縁者  
→VHL 病のサーベイランスは不要であるが、一般に勧められるがん検診が不要となるわけではない

## ・ライフステージにおける継続的支援

就職、結婚や妊娠、出産という場面において、患者や家族が遺伝カウンセリングを必要とする場面もある。出生前診断や着床前診断などの生殖補助医療に関しては、当事者の心情を傾聴しつつ、時代(社会的)背景や最新の情報をもとに、必要に応じ限界や留意点も含め現状について情報提供することが望ましい。

## ・当事者の会について

患者や家族にとって適切な時期に、患者会に関する情報提供を行う。当事者同士が、遺伝に関する課題や、心理社会的な悩みを共有し交流をもつ機会は、患者と家族の支えとなる場合がある。日本では、ほっと Chain(<http://www.vhl-japan.org/>)という当事者の会がある。

## 【参考文献】

1. Tamura K, Kanazashi Y, Kawada C, et al. Variant Spectrum of von Hippel-Lindau (VHL) disease and its genomic heterogeneity in Japan. *Hum Mol Genet.* 2023 Jun 5;32(12):2046-2054.
2. Schouten JP, McElgunn CJ, Waaijer R, et al. Relative quantification of 40 nucleic acid sequences by multiplex ligation-dependent probe amplification. *Nucleic Acids Res.* 2002;30(12):e57.
3. Huang JS, Huang CJ, Chen SK, et al. Associations between VHL genotype and clinical phenotype in familial von Hippel-Lindau disease. *Euro J Clin Invest.* 2007;37(6):492-500.
4. Hugh Furness, Louay Salfity, Johanna Devereux, et al. Investigation and management o



- f apparently sporadic central nervous system haemangioblastoma for evidence of von Hippel-Lindau disease. *Genes*. 2021;12(9): 1414.
5. 執印太郎, 矢尾正祐, 篠原信雄, 他、本邦 von Hippel-Lindau 病に伴う褐色細胞腫の特徴:全国疫学調査とその解析結果 *日泌尿会誌*. 2012;103(3):557-561,
  6. Bausch B , Wellner U , Peyre M , et al. Characterization of endolymphatic sac tumors and von Hippel-Lindau disease in the International Endolymphatic Sac Tumor Registry. *Head & Neck*. 2016 Apr;38(S1):E673-E679.
  7. 「がん遺伝子パネル検査 二次的所見 検討資料 Ver1.0」210816  
<https://www.amed.go.jp/content/000087774.pdf>
  8. Maher ER, Iselius L, Yates JR, et al. von Hippel-Lindau disease: a genetic study. *J Med Genet*. 1991;28:443-447.
  9. GeneReviews Japan フォンヒッペルリンドウ病 <http://grj.umin.jp/grj/vhl.htm>
  10. 医療における遺伝学的検査・診断に関するガイドライン 2022,日本医学会 [https://jams.med.or.jp/guideline/genetics-diagnosis\\_2022.pdf](https://jams.med.or.jp/guideline/genetics-diagnosis_2022.pdf)
  11. 執印太郎, 吉川千明, 芦田真吾. von Hippel-Lindau 病. 宇都宮議二, 監修. 恒松由紀子, 湯浅保仁, 数間恵子, 他, 編. 家族性腫瘍遺伝カウンセリング—理論と実際—. 東京:金原出版;2000.p.297-301.
  12. 福島義光. 専門医の行う遺伝カウンセリング. 宇都宮議二, 監修. 恒松由紀子, 湯浅保仁, 数間恵子, 他, 編. 家族性腫瘍遺伝カウンセリング—理論と実際—. 東京:金原出版;2000.p.130-136.
  13. Actionability サマリーレポート フォンヒッペルリンドウ病  
[http://www.idenshiiryoubumon.org/actionability\\_japan/AWGJ\\_VHL.html](http://www.idenshiiryoubumon.org/actionability_japan/AWGJ_VHL.html)